Universitäts-Kinderklinik Zürich, Chirurgische Abteilung
Oberarzt: Privatdozent **Dr. Monnier.**

Die Invagination mit besonderer Berücksichtigung des Kindesalters

INAUGURAL-DISSERTATION
zur Erlangung der Doktorwürde
der medizinischen Fakultät der Universität Zürich

vorgelegt von

PIERRE SCHMUZIGER
Aarau

BERN
A.-G. Hallersche Buchdruckerei und Wagnersche Verlagsanstalt
1923

Separatabdruck aus der „Schweiz. Rundschau für Medizin“, Nr. 3, 4 und 5, vom 21. und 28. Februar und 7. März 1923.

Universitäts-Kinderklinik Zürich, Chirurgische Abteilung
Oberarzt: Privatdozent **Dr. Monnier.**

Die Invagination mit besonderer Berücksichtigung des Kindesalters

INAUGURAL-DISSERTATION
zur Erlangung der Doktorwürde
der medizinischen Fakultät der Universität Zürich

R. UNIV. BIBLIOTHEEK LEIDEN

vorgelegt von

PIERRE SCHMUZIGER
Aarau

BERN
A.-G. Hallersche Buchdruckerei und Wagnersche Verlagsanstalt
1923

Digitized by the Internet Archive
in 2026

https://archive.org/details/IA41507217_0067

Meinen lieben Eltern
in Dankbarkeit
gewidmet.

Im Säuglingsalter gibt es einige Krankheiten, die durch ihr akutes Auftreten, durch ihren, den ganzen Organismus betreffenden Chok uns erschrecken.

Eine dieser Krankheiten ist die Invagination. Sie tritt plötzlich auf. Aus voller Gesundheit wird das Kind in einen Zustand höchster Lebensgefahr gebracht.

Die folgenden Seiten seien dieser Krankheit gewidmet.

Die Invagination mit besonderer Berücksichtigung des Kindesalters.

Fälle von Invaginationen an der Universitäts-Kinderklinik in Zürich.

Dem Chefarzt der chirurgischen Abteilung am Kinderspital in Zürich, Herrn Dr. Monnier, verdanke ich die Anregung, den in den letzten 12 Jahren an dieser Anstalt behandelten Invaginationsfällen nachzugehen und sie zusammenzustellen.

Während der Jahre 1909—1921 kamen 10 Fälle von Invaginationen an der Universitäts-Kinderklinik in Zürich in Behandlung. Um es kurz vorweg zu nehmen, war das Ergebnis der Behandlung folgendes:

Geheilt: 8 Fälle.
Gestorben: 2 Fälle.

Die Fälle an und für sich bieten viel Interessantes, so dass es sich verlohnt, die Krankengeschichten, wenn auch etwas gekürzt, hier anzuführen.

A. Tödlich verlaufene Fälle.

1. Fall. Pat. S. E., 1909.
Diagnose: Invagination? Ileus?

Am 8. Sept. 1909 wurde der 6 Wochen alte Knabe S. E. ins Spital eingeliefert. Vom 7. auf den 8. Sept. hatte Patient zweimal erbrochen, nachher nichts mehr zu sich genommen. Den Tag über hatte er keinen Stuhlgang mehr, abends dünnen, stark blutig verfärbten Stuhl. Das Kind sieht blass und verfallen aus.

Den Bauch findet man hart, wenig aufgetrieben. Ausgiebige Palpation unmöglich. Tumor nicht zu fühlen. Das Kind zieht die Beine krampfhaft an. Am Abdomen sind deutliche peristaltische Bewegungen zu sehen. Blutiger Stuhl. Puls schlecht.

Am gleichen Tage schreitet man zur Operation, die durch Dr. Monnier ausgeführt wird.

Unter üblicher Desinfektion wird ein Schnitt vom Nabel bis zur Symphyse ausgeführt. Dünndarm sieht injiziert aus. Er ist durch Gas stark aufgetrieben, seine Serosa ist glänzend.

Am Ileum, ca. 5—6 cm von der Ileocoecalklappe entfernt, findet sich eine besonders stark injizierte Stelle. Die Serose ist hier nicht mehr glänzend, sondern matt, mit Fibrin belegt. Im Darme ist eine ovale Resistenz zu fühlen. Spuhlwurm? In der Nähe der Klappe ein Peritonealstrang, welcher den Darm stenosiert. Appendix nach oben verschoben, stark injiziert, braunrot verfärbt. Serosa fibrinös belegt.

Aus dem Befunde ist nicht mehr zu ersehen, ob es sich hier um eine Invagination oder um einen Ileus durch den Peritonealstrang gehandelt hat.

Nach Lösung der Bride, Naht der Bauchdecken.

Am 9. Sept. Exitus.

Krankheitsdauer vor Spitaleintritt 1 Tag.

Im zweiten, tödlich verlaufenen Falle ward von einer Operation wegen des schlechten Zustandes des Patienten abgesehen. Es wurde der aus dem Anus prolabierende Darmteil reponiert, dann ein hoher Einlauf gegeben. Es möge hier ebenfalls die Krankengeschichte gekürzt folgen:

2. Fall. Pat. H. R., Journal Nr. 2735/1913
Diagnose: Invaginatio colica.

Patientin H. R., 6 Monate alt, wird am 27. Mai 1913 in das Spital eingeliefert. Die ersten Zeichen der Erkrankung begannen schon am 24. Mai, morgens 6 Uhr. Es trat heftiges Erbrechen im Strahl auf, welches bis zum Abend des 27. andauerte. Am selben Abend behielt das Kind wenig löffelweise gegebenen Tee.

Vom 24.—27. morgens keinen Stuhl, dann deutlicher blutiger Stuhl, dem einige Bröckel wie Fleisch beigemengt sind.

Am Abend des 26. trat ein Vorfall des Rektums von 5 cm auf.

Status: Gut entwickeltes Mädchen, von gutem Ernährungszustand. Fast pulslos, sehr apathisch. Facies abdominalis. Abdomen etwas aufgetrieben. Aus dem Anus ragt ein ca. 10 cm langes Stück Dickdarm hervor, welches gut ge-

Anmerkung bei der Korrektur: Am 18. II. 23 wurde uns ein 1jähriger Knabe zugewiesen mit einer Invaginatio ileocoecalis, wobei die Valvula Bauhini den Kopf der Einstülpung darstellte. — Blutige Stühle. Operation nach 2 mal 24 Stunden. Glatte Heilung. Wir haben demnach 9 operierte Fälle mit Heilung zu verzeichnen.

färbt ist. Am Abdomen ist zeitweise deutliche Peristaltik zu sehen.

In der Gegend der Flexura sigmoid. fühlt man einen ziemlich harten länglichen Tumor (apfelgross).

Reposition des Darmes in Narkose. Dies gelingt mit etwas Mühe. Man fühlt mit eingeführtem Finger den durch die Bauchdecken palpablen Tumor in ca. 6 cm Tiefe.

Applikation eines grossen Einlaufes. Der Tumor steigt in die Höhe, ist nachher, aber viel kleiner, im linken Epigastrium zu fühlen. Wegen des schlechten Allgemeinzustandes wird von einer Operation abgesehen.

Krankheitsdauer vor der Spitaleinlieferung 3 Tage.

Exitus letalis: 28. Mai. 5 Uhr p. m.

Dieser Fall ist wegen der schönen, klassischen Zeichen der Invagination interessant: Erbrechen, kein Stuhl, dann blutiger Stuhl, Verfallenwerden, Pulslosigkeit, Tumor in abdomine, erhöhte Peristaltik.

Zusammenfassend möchte ich über die tödlich verlaufenen Fälle bemerken, dass:

Fall 1. Dauer der Krankheit: 1 Tag. Schlechter Allgemeinzustand.

Fall 2. Wird wegen schlechten Zustandes nicht mehr operiert. Dauer der Krankheit bis zur Einlieferung 3 Tage.

B. Geheilte Fälle.

Fall I. Pat. D. A., Journal Nr. 675/1917.
Diagnose: Invaginatio ileocoecalis.

Das 6 Monate alte Mädchen D. A. erkrankte aus voller Gesundheit heraus plötzlich mit Erbrechen, heftigen Schmerzen und schlechtem Aussehen. Am Morgen hatte es noch leichten Stuhlgang, nachher fast beständiger Abgang von blutigem Schleim. Im Mastdarm lässt sich bei innerer Untersuchung eine Geschwulst nachweisen, die sich nicht zurückschieben lässt.

Normale Geburt, 3 Monate lang gestillt.

Status: Temperatur 37,2. Sensorium frei. Haut blass. Rachen, Herz O. B. Abdomen weich, nicht aufgetrieben. In der linken Seite kann man einen aus dem kleinen Becken aufsteigenden, wurstförmigen Tumor fühlen, der bis drei Querfinger breit über den Nabel heraufreicht. Abgang von blutigwässriger Flüssigkeit aus dem Anus. Der in den Mastdarm eingeführte Finger fühlt die Kuppe eines Tumors im Rektum.

Operation: 19. Sept. 1917. Untere Laparatomie. Schnitt muss 2 cm über den Nabel verlängert werden. Ganzer Dickdarm bis zum Coecum invaginiert. Reichlich klares Exsudat. Es gelingt durch Ausstreichen von unten nach oben, den invaginierten Darm zu reponieren. Unteres Ileum wird mit dem Peritoneum parietale der rechten Seite durch einige Knopfnähte fixiert. Kleine Risse in der Serosa werden durch fortlaufende Nähte überdeckt. Dauer der ganzen Operation 20 Min.

Krankheitsdauer vor der Einlieferung 24 Stunden.

Heilung: Die Heilung dauert an, wie ich dies von einem nahen Verwandten des Kindes erfahren konnte.

Fall II. B. S., Journal Nr. 1541/1919.
Diagnose: Invaginatio ileocoecalis.

Mädchen von 5 Monaten. Erkrankungsdauer vor der Spitaleinlieferung 2 Tage. Die Erkrankung begann mit Brechen, Stuhlverhaltung. Austritt von blutig-seröser Flüssigkeit aus dem After.

Beim Eintritt des Kindes ins Spital war das Abdomen leicht aufgetrieben. Das Kind schreit stark, es ist deshalb eine deutliche Befundaufnahme sehr erschwert.

In Narkose ist rechts vom Nabel ein Tumor zu fühlen. Linke Seite vollkommen weich. Tumor rechts nicht eindeutig zu erklären, befestigt aber die Diagnose auf Invagination.

Operation: Pararektalschnitt rechts. Peritoneum sehr dünn. Beim Eröffnen drängen sich die sehr stark geblähten Dünndärme vor. In der Tiefe fühlt man einen sehr dicken Tumor. Er erweist sich als das invaginierte Coecum. Das Intussusceptum ist ca. 3 cm lang. Der Wurmfortsatz ist in die Invagination mit einbezogen worden. Jedenfalls ist er stark gequetscht worden. Er ist an seiner Spitze stark braunrot gefärbt.

Die Desinvagination wird vorgenommen. Das Intussusceptum hat flohstichähnliche Blutungen, jedoch keine nekrotischen Stellen. Der unterste Teil des Ileum wird am Peritoneum parietale befestigt.

Leider steht in diesem Falle, trotz des Bestehens der Krankheit seit zwei Tagen, nichts über etwa vorhandene Verklebungen und ob die Reposition leicht vor sich gegangen sei. Die kleinen Blutungen lassen eine Kreislaufstörung im Intussusceptum erkennen.

Fall III. G. J., Journal Nr. 1249/1919.
Diagnose: Invaginatio ileocoecalis.

Am 7. März ward Patient G. J. ins Spital eingeliefert. Am selben Morgen hatte er noch einen Schoppen getrunken. Er war sehr munter. Nach 10 Minuten ward das Kind plötzlich bleich, begann zu schreien, zog die Beinchen an, hatte offenbar Bauchschmerzen. Trank den ganzen Tag nicht. 1½ Stunden nach dem Schoppen Erbrechen im Strahl. Am Abend

ward ein Einlauf gemacht, auf denselben entleerte sich beinahe reines Blut. Der Arzt erkennt eine Invagination und sendet das Kind zur sofortigen Operation. Alter des Kindes 6½ Monate.

Blasses Kind. Ordentlich ernährt. Temperatur 39,2. Puls 170. Abdomen weich, steht im Niveau. In der Ileocoecalgegend glaubt man eine Resistenz zu fühlen.

Operation: Chloroformnarkose. Joddesinfektion.

Laparatomia inferior. Schnitt im Laufe der Operation nach oben verlängert. Das Coecum ist in das Colon eingestülpt. Man sieht noch die Spitze des Wurmfortsatzes aus dem Halse der Invagination heraussehen. Das Intussusceptum ist ca. 12—15 cm lang. Die Dünndarmschlingen sind vollständig kollabiert.

Durch Streichen gelingt es, die Invagination zu lösen. Anheftung des Wurmfortsatzes an seiner Spitze am Peritoneum.

Krankheitsdauer vor der Operation ca. 12 Stunden.

Heilung.

In diesem Falle war vor der Einlieferung des Patienten ein Einlauf verabreicht worden.

Fall IV. V. O., Journal Nr. 897/1918.

Diagnose: Invaginatio colica.

Der 2½jährige Patient V. O. ward am 26. März ins Spital eingeliefert. In der Nacht vom 24. auf den 25. hatte das Kind sehr viel geschrien, es war sehr unruhig, zeigte aber kein Fieber. Seit dem Morgen des 25. fand sich in den häufig gewechselten Windeln jedesmal blutiger Schleim. Am 25. und am 26. galliges Erbrechen. Das Kind ass fast nichts, war sehr unruhig und zeigte einen dicken, gespannten Bauch. Derselbe war aber nicht druckempfindlich. Der Patient hielt sich den Bauch, als er auf das Töpfchen gesetzt wurde.

Kräftig gebautes Kind in gutem Ernährungszustand. Leichte Cyanose der Wangen und der Hände. Extremitäten kühl. Kein Fieber.

Der Leib ist mässig aufgetrieben, besonders im Epigastrium. Nicht besonders auf Druck empfindlich. Im linken Hypochondrium fühlt man nur undeutlich eine Resistenz. Vom Rektum aus ist sie nicht zu erreichen. Abgang von blutig-schleimigen Massen. Erbrechen. Operation sogleich nach Einlieferung.

Operation: Chloroformnarkose. Joddesinfektion. Hautschnitt in der Mittellinie, umgeht den Nabel nach links. Das Peritoneum ist glatt und glänzend. Im Abdomen etwas klare, blutiggefärbte Flüssigkeit. Es drängen sich Netz und stark geblähtes Colon transversum vor. Die Dünndarmschlingen sind zum grössten Teil kontrahiert. Sie enthalten Askariden. In der linken Unterbauchgegend fühlt man einen Tumor. Es ist der oberste Teil der Flexura sigmoidea, die ein langes Mesenterium hat. In das Sigmoid ist der unterste Teil des Colon descendens eingestülpt. Die Spitze des invaginierten Darmteiles wird nun vorsichtig gefasst und zurückgeschoben. Die Serosa des Intususceptums ist glatt und glänzend. Darmwand bläulichrot, einzelne Blutungen. Fixierung des Darmes. Schluss der Wunde.

Erkrankungsdauer vor der Operation ca. 1½ Tage.

Heilung.

Der folgende Fall betrifft einen 6 Jahre alten Knaben, welcher als 14 Monate altes Kind eine Appendicitis durchgemacht hatte.

Fall V. M. H., 1920.

Diagnose: Invaginatio ileocoecalis.

Am Morgen beim Spielen verspürte der 6jährige M. H. plötzlich einen starken Leibschmerz. Er musste ins Bett getragen werden. Nachmittags 2 Uhr trat unaufhörliches Erbrechen auf, welches zuletzt grünlich-braun wurde. Kein Stuhl, keine Winde.

Blass aussehender Knabe, etwas apathisch. Mittlerer Ernährungszustand. Facies abdominalis.

Am Abdomen fällt sogleich eine halbkugelige Vorwölbung auf, die etwa die Grösse eines Apfels hat und rechts, etwas oberhalb des Nabels liegt. Sie ist bei leiser Berührung schon schmerzhaft. Bauchdecken überall weich und eindrückbar. An der Stelle der Vorwölbung fühlt man einen kugeligen Tumor, der sich gegen das linke Hypochondrium wurstförmig fortsetzt.

Die Diagnose lautet: Invagination? Ascaridenileus?

Operation: Aethernarkose. Während der Narkose verschwindet der Tumor, er ist nicht mehr palpabel.

Pararektalschnitt. Nach Eröffnung des Peritoneums zeigen sich stark geblähte Ileumschlingen, die dunkelrot verfärbt sind. An einer Stelle geht dieser Teil scharf abgegrenzt in eine vollständig kollabierte Darmschlinge über. Bei der Revision des Darmes ist oben rechts das maximal erweiterte Coecum zu sehen, in das hinein sich die geblähte Ileumschlinge fortsetzt. Es handelt sich um eine Invaginatio ileocoecalis. Die Invagination wird durch Druck auf die Spitze gelöst. Dies gelingt ziemlich leicht und betrifft nur noch ein kurzes Stück des Ileum. Es ist jedoch anzunehmen, dass die ganze blau gefärbte Partie invaginiert war, sich jedoch bereits während der Narkose gelöst hat.

Die verfärbte Darmschlinge erholt sich zusehends.

Erkrankungsdauer vor der Operation ca. 12 Stunden.

Heilung.

Fall VI. S. W., Journal 2160/1921.

Diagnose: Invaginatio colica.

Patient wurde am 12. Februar ins Spital eingeliefert.

Vor drei Tagen erkrankte der 10jährige Knabe mit starken Schmerzen im Abdomen. Blutabgang mit dem Stuhl. Fieberfrei. Seither dünnen, mit Blut vermischten Stuhl. Gestern und heute wenig erbrochen.

Status: Gut entwickeltes Kind, von wenig krankem Aussehen. Haut trocken, rein. Drüsen O. B. Fettpolster mässig. Muskulatur kräftig entwickelt. Knochen fest. Sinnesorgane O. B. Zunge trocken, belegt. Rachen leicht gerötet. Herz O. B. Puls etwas klein, regelmässig, frequent.

Abdomen vorgewölbt. Man sieht deutlich Peristaltik, namentlich über dem Oberbauch. Der Bauch ist etwas gespannt, von aussen kein Tumor zu fühlen. Reflexe schwach.

Rektaluntersuch: Links grosser Tumor, verschieblich, nicht besonders schmerzhaft.

Operation: In Aethernarkose, Joddesinfektion, Schnitt links neben dem Nabel beginnend, in der Mittellinie gegen die Symphyse zu, ca. 12 cm lang. Dickdarm liegt vor, stark injiziert. Man fühlt darin einen dicken, röhrenförmigen Tumor, der sich von unten nach oben herauspressen lässt. Die Invaginationspforte befindet sich etwa in der Mitte des Colon transversum. Dort starke Injektion und Verdickung. Man kann, die Wand einstülpend, mit dem Finger durchkommen. Das Mesocolon ist sehr lang und schlaff, injiziert.

Die Därme werden mit grosser Mühe wieder reponiert. An der Invaginationsstelle wird der Darm etwas an der vorderen Bauchwand angenäht. Schluss der Laparatomiewunde.

Heilung.

Dauer der Invagination vor der Operation 3 Tage.

Es handelt sich hier um das Bild einer chronischen Invagination; denn der Stuhl konnte durch die Invaginationsstelle durchkommen.

Fall VII. S. C., Journal Nr. 2214/1921.

Diagnose: Invaginatio ileocoecalis.

Am Tage der Einlieferung (28. März 1921) erhielt das 3 Monate alte Mädchen einen Schoppen Halbmilch und Schleim, darauf hatte es einen schönen Stuhl. Kurz nachher wurde es unruhig, hatte Krämpfe. Die Mutter gab ihm Fencheltee und warme Wickel. Bald darauf entleerte das Kind einen blutig-schleimigen Stuhl, der am Schlusse ganz blutig war. Als Notfall ins Spital geliefert. Bei der Einlieferung erbrach das Kind mehrmals im Bogen. Kind schläft die ganze Nacht durch bis zum Morgen.

Status: Guter Ernährungszustand. Kind sieht nicht krank aus. Kein Erbrechen mehr, aber dafür Singultus. Hautfarbe gut, Hautelastizität gut. Fettpolster gut entwickelt. Muskulatur kräftig. Knochen fest, gerade. Sinnesorgane O. B. Rachen O. B. Zunge feucht, kein Belag. Lungen und Herz O. B.

Abdomen im Niveau symmetrisch. Bei der Palpation ist die linke Hypochondriumgegend etwas druckempfindlich. Ileocoecalgegend O. B. Ein Tumor von Daumengrösse ist in der Nabelgegend und etwas links davon zu fühlen. Derselbe ist beweglich, auf Druck sehr empfindlich. Rektal keine Invagination zu fühlen (Monnier).

Operation: Narkose, mit Aether beginnend, wird mit Chloroform fortgesetzt. Joddesinfektion. Schnitt von 5 cm Länge, 2 cm links vom Nabel und der Medianlinie. Das Kind presst. Durch das Peritoneum hindurch ist nichts Besonderes zu sehen. Verlängerung des Schnittes um 1 cm.

In der linken Fossa iliaca wird vom Operateur die Spitze der Invagination gefühlt. Dieselbe wird in die Operationsöffnung hervorgezogen. Die Invagination misst ca. 15 cm, hat die Dicke eines Daumens, ist leicht oedematös.

Desinvagination auf übliche Art und Weise. Diese geht gut vor sich bis zum Erscheinen des Processus vermiformis. Leichtes Oedem am Ringe.

Der Dünndarm ist auf eine Strecke von 1 bis 2 cm invaginiert, während sich das Coecum in der linken Fossa iliaca befand.

Fixation des Coecum an der Bauchwand. Schluss des Abdomens.

Heilung.

Dauer der Invagination vor der Operation ca. 6—10 Stunden.

Fall VIII. R. R., Journal Nr. 2415/1921.

Diagnose: Invaginatio iliaca.

Der 10jährige Patient wurde am 14. August 1921 eingeliefert.

Vor drei Tagen plötzliche starke Bauchschmerzen nach dem Morgenessen. Patient ging sofort ins Bett, erhielt einen warmen Wickel. Patient soll angeblich vorher Aepfel und Wasser zu sich genommen haben. Am ersten Tage musste Patient stark erbrechen. Erbrochenes habe eine grünliche Farbe gehabt, soll nicht faeculent gerochen haben. Stark blutige Stühle gingen ab. Zwei Klistiere mit lauwarmem Wasser wurden angewendet, ebenso ein Zäpfchen (wohl Opium, vom Arzte auswärts verschrieben). Am Morgen der Einlieferung ging viel Blut per Anum ab.

Status: Mittelgrosser, gut gebauter Knabe in mittlerem Ernährungszustand. Macht einen apathischen Eindruck, trockene Lippen, spricht wenig. Die Haut ist sauber.

Einige kleine Drüsen in der Inguinalgegend.

Knochen und Muskulatur O. B. Kopf, Augen, Ohren, Nase O. B. Mund: Lippen trocken, Zunge noch feucht, weiss-grau belegt. Rachen O. B. Thorax: Lungen O. B. Herz: Normale Grenzen, Töne rein, starke Frequenz, 135 bis 140. Puls schwach zu fühlen, wenig gespannt

und gefüllt. Analöffnung mit trockenem Blut verfärbt.

Lokalstatus: Abdomen: mittelmässig gefüllt, eine besondere Vorwölbung ist nicht zu sehen, ebenso keine Peristaltik. Bei der Palpation ist der Oberbauch weich eindrückbar. Keine besonderen Schmerzen (Pat. hat Opium erhalten).

Eine défence musculaire ist nicht nachweisbar. Rechts neben dem Nabel ist eine deutliche Resistenz zu fühlen, etwa handtellergross. Die Resistenz lässt sich verschieben, ist etwas knotig, nicht homogen. Eine ersichtliche Dämpfung ist hier nicht nachweisbar, dagegen besteht hier die grösste Druckempfindlichkeit.

Rektal: In der Ampulle wenig trockenes Blut, gegen den Douglas hin lässt sich eine Resistenz fühlen, die aber nicht genau definiert werden kann.

Operation: Chloroformnarkose. 2mal 2 ccm Ol. camphor. Joddesinfektion. Hautschnitt in der Medianlinie, vom Nabel abwärts bis etwas oberhalb der Symphyse; Durchschneiden der Linea alba, Eröffnung des Peritoneums. Bei derselben entleert sich ziemlich viel trübseröses Exsudat, welches nicht stinkt. Eine Dünndarmschlinge wölbt sich vor.

Hervorholen der verdächtigen Stelle, die durch Palpation festgestellt worden war. Revision des Darmes. Diese zeigt: Etwa 3 cm oberhalb der Bauhinschen Klappe ein blauschwarz verfärbtes Darmkonvolut. Einzelne Stellen am unteren Ende sind schmutzig-grün belegt, mortifiziert. Dann folgt eine starke Striktur = Hals der Invagination. Eine Desinvagination ist wegen dieser Striktur unmöglich, anderseits ist eine Resektion des ganzen Stückes wegen der mortifizierten Stellen angezeigt.

Ligatur des Mesenteriums auf eine Strecke von ca. 25 cm. Abklemmung des Darmes, Durchtrennen mit dem Tiermokauter. Vereinigung des Darmes End zu End, lege artis. Schluss des Mesenterialschlitzes. Nach nochmaliger Revision der Naht wird das Abdomen unter Einlegung eines Gazestreifens, der durch die Wunde herausgeführt wird, geschlossen. Naht der Bauchdecken mit Catgut. Haut mit Klammern.

Heilung. Patient erholt sich rasch vollkommen und kann drei Wochen post operationem nach Hause entlassen werden.

Dauer der Krankheit vor der Operation 3 Tage.

Zusammenfassung.

In unseren Fällen handelt es sich 4mal um ein Mädchen, 6mal um Knaben. Wie an anderen Orten, sehen auch wir ein Ueberwiegen der Knaben. In unserem Material sind aber die Mädchen stark vertreten.

Es handelt sich um Kinder folgenden Alters:

Alter:	6 W.	3 M.	5 M.	6 M.	2½ J.	6 J.	10 J.
Patient:	1	1	1	3	1	1	2

Die Fälle verteilen sich wie folgt auf die Monate:

Monate:	Febr.	März	Mai	Aug	Sept.	Okt.
Fälle:	1	3	1	2	1	2

Entgegen der Theorie, dass die Invagination sich in den heissen Monaten häufe, haben wir in unserem Material eine Meistbeteiligung von Frühjahr und Herbst.

Es kamen folgende Arten von Invagination in Behandlung:

Invag.	enteric	ileocoecal	colica	unbestimmt
	1	5	3	1

Die Krankheitsdauer vor dem Eingriff war:

Dauer:	6–12 St.	12–24 St.	1 Tg.	1–2 Tg.	3 Tg.
Geheilt:	3	—	1	2	2
Gestorben:	—	—	1	—	1+

\+ Nicht operativ behandelt.

Die Behandlung bestand in folgender Therapie:

Behdlg.:	Desinvag.	Resektion	Desinvag. +Einlauf.	Einlauf
Heilung:	6	1	1	—
Tod:	—	—	—	1

(Ein Fall operiert, fragliche Invagination.)

Tumor im Abdomen zu fühlen (durch Palpation oder Rektaluntersuchung) ohne Narkose 7mal, nur in Narkose 1mal, 1mal nur unbestimmt und 1mal gar nicht.

Erbrechen in 10 Fällen.

Blutiger Stuhl in 9 Fällen.

Ich halte es nicht für angezeigt, aus diesem kleinen Material prozentuale Zahlen auszurechnen, da sie doch kein eindeutiges Bild der Invagination ergeben. Um allgemeine Regeln aufstellen zu können, muss man über grössere Zahlen verfügen können.

Pathologisch-anatomisches über die Invagination.

Unter Invagination verstehen wir die Einstülpung eines Darmteiles in einen anderen Darmabschnitt.

Wir unterscheiden an einer Invagination:

I. Einen eingestülpten Teil = Intussusceptum oder Invaginatum.

II. Einen einstülpenden (einscheidenden) Teil = Intussuscipiens oder Vagina.

III. Drei verschiedene Darmzylinder, die wir nach ihrer Lage benennen:

a) Intussuscipiens = äusserer Zylinder.

b) Aeusserer Zylinder des Intussusceptums = mittlerer Zylinder.

c) Innerer Zylinder des Intussusceptums = innerer Zylinder.

IV. Zwei Umschlagsstellen, die wir wie folgt benennen:

1. Umschlagsstelle zwischen äusserem und mittlerem Zylinder = *Hals.*
2. Umschlagsstelle zwischen mittlerem und innerem Zylinder = *Spitze.*

Darmrohres umgestülpt nach unten rückt. Bei der Invagination rückt das umgestülpte Darmrohr (welches die Darmwand zweimal enthält) in ein benachbartes herab, welches also eine Scheide um das Intussusceptum bildet.....

Der zuerst eingetretene Teil bleibt bei weiterer Vergrösserung immer an der Spitze des Intussusceptums. Das Wachstum geschieht auf Kosten der Scheide, welche zum mittleren Zylinder umgestülpt wird.....

Bei *Aschoff*, in Band II seines Lehrbuches der pathologischen Anatomie (Ausgabe 1913):

Bei der Invagination (Intussusception) handelt es sich um das Abwärtswandern eines bestimmten Darmabschnittes in einen unterhalb gelegenen Abschnitt..... Nicht der obere, sondern der untere Darmabschnitt wird dabei umgestülpt. Bei dem Prolaps verkleinert sich der obere, bei der Invagination der untere Abschnitt. Die Spitze des wandernden Teiles bleibt stets dieselbe.....

Bei dem Prolaps findet von einer festbleibenden Grenzmarke aus eine abwärts gerichtete Ausstülpung des oberen Abschnittes statt, bei welcher dieser allein sich abwärts bewegt. Die Kuppe des prolabierenden Darmabschnittes erleidet daher bei fortschreitendem Prolaps dauernde Veränderungen, wird stets durch neu prolabierende Darmteile gebildet.

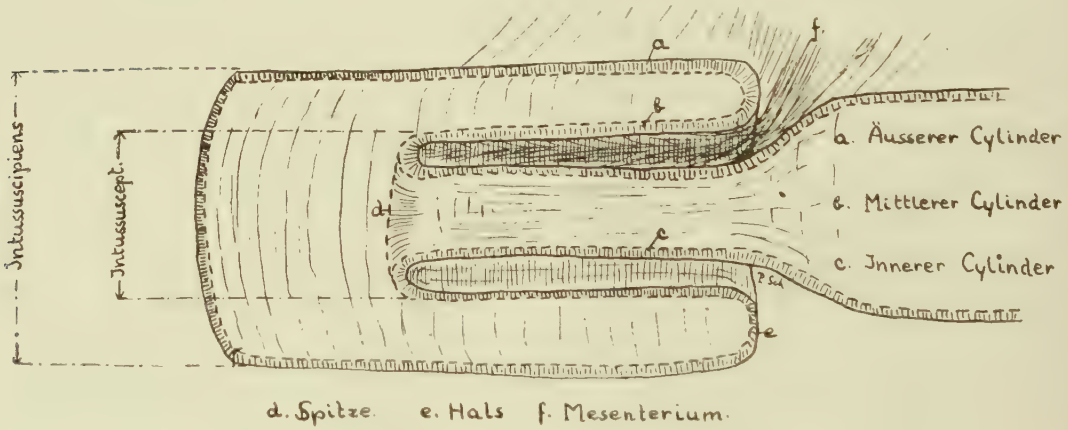

In der Literatur lesen wir folgende Beschreibungen der Invagination:

In *Kaufmanns* Lehrbuch der speziellen Pathologie (Ausg. 1911), wo er von Invagination und Prolaps redet:

Das Gemeinsame der hier zu besprechenden Veränderungen liegt darin, dass eine Partie des

Strassburger erwähnt im Handbuch der inneren Medizin (Mohr und Staehelin 1918), nachdem er die etwa gleichlautende Beschreibung der Invagination gemacht hat, ohne jedoch von der Richtung der Invagination zu sprechen, noch folgendes, was uns interessiert:

Nur in einem Falle verschiebt sich die innere Umschlagstelle. Es gilt dies für die selten vorkommende Einstülpung des Dünndarmes in den Dickdarm, bei der die Ileocoecalgrenze einen festen Haltepunkt darstellt.

Kurz und bündig definiert *Wilms* in seinem Werke über den Ileus die Invagination:

Unter Invagination versteht man einen Vorgang, bei welchem sich ein Darmabschnitt in einen benachbarten einstülpt.

Uns fällt auf, dass in den Beschreibungen von Aschoff und Kaufmann die Richtung der Einscheidung angegeben wird. Es ist richtig, dass die Invagination zumeist eine nach abwärts gerichtete ist; jedoch können, wenn auch selten, aszendierende, und dies besonders im Dickdarme, vorkommen.

Ob nun ein oberer Abschnitt in einen unteren oder ein unterer Abschnitt sich in einen oberen einstülpt, hat für den Begriff der Invagination selbst keine Bedeutung. In den meisten Fällen, wie dies die Erfahrung zeigt, stülpt sich ein höheres Darmstück absteigend in das nächst tiefere Darmstück ein; daher auch meist nur von der Einstülpung nach unten geredet wird. Auch in dieser Arbeit wird nur von dieser Art geredet werden, obwohl wir uns genau bewusst sind, dass auch eine Einstülpung nach oben möglich ist.

An Hand von Ueberlegungen, die später, unter dem Kapitel der Entstehung der Invagination, angeführt werden, kommen wir zu der am Anfang dieses Abschnittes angegebenen Definition.

Beschreibung der Invagination.

Wir unterscheiden an einer Invagination, wie wir dies weiter oben schon angegeben haben:

A. Einen das Intussusceptum einhüllenden Teil.

B. Einen Teil, der eingestülpt ist.

Mit dem Darmteil, der eingestülpt wird, stülpt sich auch das zugehörige Mesenterium mit ein. Dies verschlimmert die Verhältnisse sehr. Der Hals, der als Schnürring wirkt, tut dies nicht nur lokal, auf den dort befindlichen Darm, sondern infolge der Stauung in den Mesenterialgefässen überträgt er den Schaden auch auf das ganze Intussusceptum.

Welches sind die Veränderungen, die der Darm, der von einer Invagination betroffen ist, erleiden kann?

I. Veränderungen am Intussusceptum.

Der eingescheidete Teil baut sich aus zwei Schichten oder Zylindern auf: der inneren Schicht, die in ihrer Lage gleich orientiert ist wie der Darm im allgemeinen, das heisst Serosafläche nach aussen, Schleimhautfläche nach innen. An der Spitze stülpt sich dieser Zylinder um, geht in den rückläufigen oder mittleren Zylinder über, welcher den äusseren Zylinder des eingescheideten Teiles bildet.

Dieser «äussere» Zylinder des Intussusceptums (= mittlerer Zylinder der Intussusception) ist in seiner Lage gerade umgekehrt orientiert, wie der Darm im allgemeinen. Bei ihm finden wir die Serosafläche nach innen, die Schleimhautfläche nach aussen. Wir haben deshalb als Berührungsfläche zwischen innerem und mittlerem Zylinder die Serosa.

Zwischen dem mittleren Zylinder und dem äussersten Zylinder, dem Intussuscipiens, haben wir als Berührungsfläche die Schleimhaut; denn der äussere Zylinder ist wieder wie der Darm im allgemeinen orientiert. Mit anderen Worten heisst dies: Zwischen Intussusceptum und Intussuscipiens haben wir als gleitende Flächen die Schleimhaut. Diese Flächen verkleben nicht miteinander, wie dies mit den Serosaflächen zwischen dem mittleren und inneren Zylinder geschehen kann. Die Bewegung zwischen Intussusceptum und Intussuscipiens ist deswegen leicht möglich; sie wird immer erhalten bleiben.

Zwischen mittlerem und innerem Zylinder wird dagegen die Bewegungsfähigkeit nicht immer erhalten bleiben. Treten durch peritonitische Reizungen Verklebungen der beiden Blätter auf, so ist die Bewegung stark herabgesetzt oder gar ganz aufgehoben.

Solche Verklebungen treten bei der akuten Invagination besonders rasch auf. Bei der chronischen Invagination weniger; ja, oft können wir noch nach einiger Zeit Fälle finden, die keine Verklebungen aufweisen. Einen solchen Fall konnte Hutschinson (zit. n. Wilms: Ileus) mitteilen. Er operierte ein zwei Jahre altes Kind, welches schon einen Monat lang Beschwerden gehabt hatte, und fand dabei die Invagination leicht reponierbar. Dies ist nur durch Mangel an Verklebungen zu erklären. Im Säuglingsalter, wo hauptsächlich akute Invaginationen vorkommen, die chronischen kommen eigentlich hier nicht vor, sind Verklebungen häufig.

Diese Verklebungen sind in einer Hinsicht wünschenswert, dann nämlich, wenn man die Invagination sich selbst überlassen will; gar nicht angenehm dann, wenn wir die Invagination durch einen Eingriff aufheben wollen. Doch davon werden wir später mehr vernehmen.

Mit dem Darme wird, wie wir dies schon erwähnten, das Mesenterium miteinbezogen. Wir gaben schon an, dass dadurch dem Invaginatum Gefahren drohen. Das Mesenterium, welches miteinbezogen wird, hat aber noch eine weniger gefahrdrohende Wirkung; es greift formgebend auf die Gestaltung des Intussusceptums ein.

A. Wirkung des Mesenteriums auf die Gestalt des Intussusceptums.

Solange das Mesenterium ungehindert, ohne Zug, in das Intussuscipiens eindringen kann, übt es auf das Intussusceptum keine Wirkung aus. Sobald aber die Invagination soweit fortgeschritten ist, dass ein Zug auf das Mesenterium ausgeübt wird, teilt sich dieser Zug nicht nur auf den Teil des Mesenteriums mit, der ausserhalb der Invagination liegt, sondern auch auf das Mesenterium innerhalb der Invagination. Das Intussusceptum wird auf der Seite des Mesenterialansatzes gekürzt. Zudem tritt eine Behinderung am Weiterschreiten auf. Diese kommt zuerst an der Spitze zur Geltung, während die dem Halse näheren Teile noch weiterschreiten können. Es folgt daraus eine Krümmung des Intussusceptums, die als posthornförmig bezeichnet wird.

Wir haben Fälle gesehen, wo die Krümmung direkt in eine Drehung übergegangen ist. So sah ich in einem Falle von Intussusception, die im Kantonsspital Luzern operiert wurde, ein Intussusceptum, das dreimal um sich selbst gedreht war. Am besten könnte ich dies Bild mit einer Wendeltreppe vergleichen. Wie die Treppe sich um den Mittelpfosten, windet sich hier der Darm um das Mesenterium.

Der Zug des Mesenteriums zeigt sich aber auch noch auf eine andere Art und Weise. Während wir glauben, annehmen zu können, dass das Darmlumen an der Spitze in der Achse des Darmes liegen müsse, finden wir es fast immer exzentrisch, und zwar auf die Seite des Mesenterialansatzes verschoben. Wir haben das Bild von zwei Lippen, einer kürzeren auf der Seite des Mesenterialansatzes, einer grösseren auf der entgegengesetzten Seite. Diese Veränderung ist auch auf den Zug des Mesenteriums zu buchen. Die gegenüberliegende Seite ist freier, sozusagen etwas länger, weshalb sie auch etwas mehr vorsteht.

B. Wirkungen der Einklemmung des Mesenteriums auf das Intussusceptum.

Es werden die Gefässe, welche den Darm ernähren, besonders am Eintritt

in die Intussusception, durch den Hals zusammengepresst. Bevor der Blutkreislauf arteriell unterbunden wird, tritt eine venöse Stauung auf. Das Intussusceptum schwillt an; dies hat zur Folge, dass später eine Reposition aus diesem Grunde schon erschwert ist.

Der Stauung folgen die Schäden am Gewebe selbst. Im Anfang treten kleine Blutungen auf, die sich aber so steigern können, dass das ganze Intussusceptum von Blut ganz durchtränkt erscheint. Daher wir auch statt des Namens Intussusceptum den Namen «Blutwurst» in der Literatur (besond. franz. Lit.) finden.

Dauert die Invagination lange genug an, so kann teilweise oder vollständige Nekrose des Intussusceptums eintreten. Das Intussusceptum kann abgeschnürt oder stückweise abgestossen werden. Für die Nekrose besonders disponiert ist die Gegend des Halses.

II. Veränderungen am Intussuscipiens.

Das Intussuscipiens selbst kann leiden. Durch die starke Schwellung des Intussusceptums kann die Scheide angespannt werden, dadurch nekrotische Stellen bekommen. Besonders gefährdet ist die Umschlagsstelle, die wir den Hals nennen; denn dort können die zugehörigen Mesenterialgefässe verlegt werden.

Nicht nur im Bereiche der Invagination selbst können Veränderungen am Darm auftreten; auch der Darm oberhalb kann leiden.

Die mannigfachen Veränderungen, die der Darm erleiden kann und die wir kurz vor unseren Augen haben vorbeiziehen lassen, führen uns auf die Frage: Was kann aus der Invagination entstehen, wenn wir nicht therapeutisch eingreifen?

Folgen der Invagination.

1. Bestenfalls kann sich die Invagination wieder lösen. Es tritt ein Anfall auf; die Invagination geht zurück. Aber wie kann sich die Invagination lösen?

Wir sind mit Wilms derselben Meinung, welcher angibt, dass der Darminhalt eine Invagination wieder lösen kann, vorausgesetzt natürlich, dass das Intussusceptum nicht zu weit eingetreten ist. Indem der Darminhalt durch die Peristaltik vorwärtsgetrieben wird, tritt eine Ausweitung des Darmlumens ein. Diese kommt in den Bereich der noch kurzen Invagination, und durch die Ausweitung wird die Invagination auseinandergezogen.

2. Das Intussusceptum wird nekrotisch und löst sich. Die Serosablätter zwischen eintretendem Darm und Hals sind untereinander verklebt.

Die Loslösung des Intussusceptums kann auf verschiedene Art stattfinden (Treves zit. n. Wilms):

a) Totale Ablösung. Das Intussusceptum geht als Ganzes ab. Ist die Verklebung zwischen dem mittleren und inneren Zylinder vollständig, so tritt ein Doppelzylinder aus.

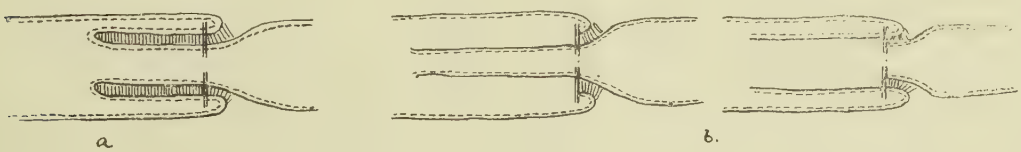

Fig. nach Treves.

Durch die Kotstauung, die hier stattfinden kann, wird der Darm gespannt, gedehnt. Es treten Dehnungsgeschwüre auf, die später durchbrechen können.

b) Die Ablösung geht zuerst nicht durch beide Zylinder. Treves hat darauf aufmerksam gemacht, dass, je nachdem sich der innere Zylin-

der oder der mittlere Zylinder zuerst ablösen, eine Inversion des Darmstückes stattfindet, wie es die Fig. zeigen.

Im Säuglingsalter ist eine solche Ablösung sehr selten; denn es handelt sich hier meist um eine akute Invagination.

3. Das Intussusceptum wird nekrotisch, bevor sich die beiden Serosablätter verklebt haben. Entweder haben sie sich gar nirgends verklebt oder doch ganz ungenügend.

Tritt nun eine Nekrose auf, so tritt als Folge davon eine Peritonitis auf.

4. Der Hals wird nekrotisch (zumeist auftretend); es tritt Darminhalt in die Bauchhöhle aus: Peritonitis.

5. Das Intussuscipiens bekommt durch die Stauung etc. nekrotische Stellen. Durchbruch: Peritonitis.

6. Auftreten einer sehr starken Kotstauung oberhalb der Invagination, so stark, dass die Serosa verletzt wird. (Leichtenstern fand in 175 Fällen akuter und chronischer Invagination 28mal Perforation des Intussusceptums.

7. Das Intussusceptum bleibt durchgängig: chronische Invagination.

8. Tod durch den Schock der Invagination.

Da im Kindesalter, resp. Säuglingsalter, die Invagination zumeist eine akute ist, ist es begreiflich, dass wir bei zu spätem Eingreifen meistens Tod durch Peritonitis haben. Der Darm ist viel zarter, weniger widerstandsfähig, eine Verletzung tritt rascher auf. Der Schock hat eine eingreifendere Wirkung, schon viele gehen an demselben zugrunde.

Im Säuglingsalter können wir die chronische Invagination beinahe ganz ausschalten, auch bei der so häufigen Invaginatio ileocoecalis, wo ein Chronischwerden der Invagination noch am besten zu begreifen wäre. Der Grund, weshalb sie auch hier so selten auftritt, liegt darin, dass die Lumina von Dünndarm und Dickdarm beinahe gleich gross sind. «Bei der Geburt ist die Weite des Colon nur um einige Millimeter grösser als die des Dünndarmes. Im 5. Lebensjahr ist das Colon 2—2½mal so weit als das Ileum.» (Wilms, Ileus, S. 669.)

Die Arten der Invagination.

Ganz kurz möge hier die Einteilung der Invagination folgen, wie wir sie in den meisten Lehrbüchern finden.

Wir unterscheiden:

a) akute Invaginationen;

b) chronische Invaginationen.

Beide Arten können nach dem Orte ihrer Entstehung eingeteilt werden in:

1. Invaginatio enterica: Dünndarm in Dünndarm.

2. Invaginatio ileo-coecalis; Dünndarm in Dickdarm.

3. Invaginatio colica: Dickdarm in Dickdarm.

Bei einem Individuum können mehrere Invaginationen auf einmal bestehen. Die Invagination kann eine gedoppelte, ja dreifache sein, dergestalt, dass die Invagination dann nicht drei, sondern fünf resp. sieben Schichten aufweist.

Die Invaginatio enterica stellt die Einstülpung von Dünndarm in Dünndarm dar. Im Säuglingsalter tritt diese Art selten auf. Nach Grisel, zit. nach Bernasconi, im 1. Altersjahr in 5% aller Invaginationen. Wohl möglich ist, dass sich am Dünndarm in nächster Nähe der Ileocoecalklappe eine Invagination bilden kann, die dann später in das Coecum eintreten kann, wie dies Silleck in seiner Arbeit erwähnt, und wie dies auch Michaelsen angibt.

In unseren 10 Fällen konnten wir einen Fall beobachten.

Viel häufiger ist die Invaginatio ileocoecalis. Grisel gibt im ersten Jahr eine Häufigkeit von 82% an. Silleck bemerkt auch, dass wir zumeist eine Invaginatio ileo-coecalis finden. In dem von ihm bearbeiteten Material fand er in 12%

eine Invaginatio colica, sonst eine Invagination der Klappe selbst oder von Dünndarm, der ganz in der Nähe davon gelegen war.

In unseren 10 Fällen fanden wir 5mal eine Invaginatio ileo-coecalis, 1mal eine Invaginatio enterica, in 3 Fällen eine Invaginatio colica, 1 Fall mit unbestimmter Invagination.

Von vielen Autoren wird ein starkes Ueberwiegen der Invaginationen beim männlichen Geschlecht angegeben. In unseren 10 Fällen handelte es sich 4mal um Mädchen, 6mal um Knaben. Auf ein Alter bis zu 2½ Jahren berechnet, finden wir 4 Mädchen und 4 Knaben.

Das Material erscheint uns zu klein, um daraus Schlüsse ziehen zu können. Michaelsen fand auf 14 Knaben 10 Mädchen.

Das Geschlecht betreffend, fand Leichtenstern unter 442 Invaginationsfällen 285mal das männliche, 157mal das weibliche Geschlecht vertreten. Prozentual ausgerechnet, ergibt das 64,48% für das männliche, 35,52% für das weibliche Geschlecht. Weiss fand bei Neugeborenen und im Säuglingsalter das männliche Geschlecht in 63% vertreten, bei Kindern vom 2. Jahr bis zur Pubertät das männliche Geschlecht in 87% vertreten. Gay fand bei 256 Kindern unter 1 Jahr 163 männlichen Geschlechtes = 63,7%.

Entstehungsmechanismus der Invagination.

Der Darm, der von einer Invagination heimgesucht wird, ist nicht tot, nein, er lebt, er bewegt sich, er zieht sich zusammen, verkürzt sich, er dehnt sich, weitet sich aus. Er zeigt Bewegungen, die eine gewisse Regelmässigkeit und Gesetzmässigkeit aufweisen.

Inmitten dieses Muskelspieles entsteht die Invagination. Sicher gehen wir nicht fehl, wenn wir annehmen, dass die Bewegungen des Darmes selbst einen Einfluss auf die Entstehung der Invagination ausüben können.

Bevor wir aber auf die Verhältnisse zu sprechen kommen, die zur Bildung einer Invagination führen mögen, wollen wir kurz die normalen Bewegungen des Darmes vor unseren Augen vorbeiziehen lassen. Nach dieser Uebersicht werden wir sehen, welche Veränderungen uns als notwendig erscheinen, um aus den physiologischen Bewegungen, sei's durch Reizung oder Lähmung, zum Bilde der Invagination zu gelangen.

Am normalen Darme unterscheiden wir drei verschiedene Bewegungen:

1. Pendelbewegungen.
2. Peristaltische Bewegungen.
3. Rollbewegungen.

Die *Pendelbewegungen.*

Sie haben den Zweck, den Nahrungsbrei zu durchmischen, zu zerteilen, in geringem Grade auch zu verschieben. Es ist eine Bewegung, die hauptsächlich durch die Längsmuskulatur, zum geringen Teil durch die Ringmuskulatur ausgeführt wird. Diese Bewegungen gehen rhythmisch vor sich. Zwischen den einzelnen Bewegungen herrscht eine Phasenverschiebung, derart, dass eine Stelle kontrahiert ist, während die Stelle daneben erschlafft ist. Im nächsten Augenblick ist das Verhältnis umgekehrt. Die Stelle, die eben erschlafft war, kontrahiert sich jetzt. Dadurch wird der Darminhalt in kleine Pakete zerteilt.

Die *Peristaltik.*

Sie ist eine viel kräftigere Bewegung und geht in ihrer Richtung analwärts. Sie hat als Aufgabe, den Speisebrei vorwärts zu schieben. Dies geschieht dadurch, dass:

« an einem Stück Darm eine starke Einschnürung zustande kommt, welche langsam nach Art einer Welle in der Richtung zum Dickdarm fortschreitet, während zu gleicher Zeit dicht unterhalb der eingeschnürten Partie eine Ausweitung des Rohres durch Erschlaffung der

Ringmuskulatur und Kontraktion der Längsmuskulatur in der gleichen Richtung sich verschiebt.» (Höber.)

Diese Bewegung wird hervorgerufen dadurch, dass der Darminhalt die Darmwandung dehnt. Der stärkere Innendruck wird durch einen stärkeren Tonus der Muskulatur beantwortet. Steigt der Innendruck noch an, wird ein gewisses Maximum überschritten, so treten rhythmische peristaltische Bewegungen auf, die, da nach Trendelenburg die Erregbarkeit magenwärts grösser ist als analwärts, oben beginnen und nach unten fortschreiten müssen. Eine der Peristaltik entgegengesetzte Bewegung wird als Antiperistaltik bezeichnet.

Nach der Beschreibung in Höbers Lehrbuch der Physiologie gibt es keine Antiperistaltik im Dünndarm. Als Beweis hierfür führt er einen sehr hübschen Versuch an:

«Durchschneidet man den Dünndarm an zwei Stellen und heilt das isolierte Darmstück in verkehrter Richtung wieder in die Kontinuität des Darmes ein, so macht das eingeheilte Stück scheinbar antiperistaltische Bewegungen Das ist für das Wohlbefinden des Tieres solange gleichgültig, als es mit einer leichten Kost gefüttert wird, welche vorwiegend Pendeln erzeugt: sobald aber etwas Knochen gefüttert werden, geht das Tier an Zeichen eines Darmverschlusses zugrunde, weil die angeregten heftigen peristaltischen Bewegungen des Zwischenstückes wie ein richtiger Verschluss wirken.»

Dieser Versuch wurde ausgeführt von Mühsam, Enderlen und Hess, Prutz, Ellinger und Glässner.

Mühsam, Enderlen und Hess sprechen sich für eine Antiperistaltik aus. Ellinger und Prutz lehnen sie ab.

«Aus dem Auftreten von massenhaft Indikan im Urin, aus der Dilatation des Darmes oberhalb der gegengeschalteten Schlinge, schliesslich noch vor allem aus Beobachtung der Därme im Kochsalzbad nach Pilokarpininjektion folgern diese Autoren vielmehr, dass eine Umkehr der Bewegungen in der gegengeschalteten Schlinge nicht stattfindet.» (Rost path. Physiol d. Chir.)

Aus diesen wenigen Sätzen ersehen wir schon, dass die Frage nach dem Bestehen einer Antiperistaltik noch gar nicht ausgetragen ist. Für das Thema der Invagination hat es eine besondere Bedeutung, da auch im Dünndarm aufsteigende Invaginationen, wenn auch sehr selten, sich finden können. Solche Fälle wurden in letzter Zeit veröffentlicht. Diesen Fällen haftet ein unphysiologischer Situs an; es handelt sich um aufsteigende Invaginationen nach Gastro-Enterostomien. Ob hier eine Antiperistaltik angenommen werden muss, ob hier ganz andere, mechanische Momente eine Rolle spielen, ist noch nicht entschieden. (Amberger, Baumann, Harter, Zbl. f. Chir. 1921. Arnsperger, Zbl. f. Chir. 1922.)

Im Dickdarm sind antiperistaltische Bewegungen sichergestellt. Als besonders wertvoll erwies sich hier zum Studium dieser Verhältnisse die Untersuchung vor dem Röntgenschirm. Durch eine kräftige Kontraktion wird der Inhalt distalwärts bewegt. «Einen Augenblick später erscheint daselbst eine antiperistaltische Bewegung, und in rhythmischer Abwechslung wiederholen sich eine Zeitlang diese Bewegungen im Colon transversum und ascendens.» (Cannon.)

Neben diesen Bewegungen sollen nach Braun, Houkgest, Cannon, Meltzer und Auer (zit. n. Meyer und Gottlieb) noch *Rollbewegungen* vorkommen. Das sind «plötzlich einsetzende und über grosse Strecken des Dünndarmes abwärtslaufende Kontraktionswellen», die den Dünndarminhalt weite Strecken vorwärtstreiben und nach Meltzer und Auer durch Vaguserregung bei gleichzeitiger Sympathikushemmung eintreten.

Innervation: Der Auerbachsche Plexus beherrscht den Automatismus. Erregende Impulse führen der Nervus vagus und der Nervus pelvicus, hemmende der Sympathikus (Nervus splanchnicus) hinzu.

Die Bewegungen, die zu einer Invagination führen könnten, sind die Peristaltik und die Rollbewegungen. Im Dickdarm kommen auch noch die Wellen der Antiperistaltik in Frage, die in jenen Abschnitten zu einer aufsteigenden Invagination führen können.

Die Peristaltik geht so vor sich, dass an einem Stück Darm eine starke Einziehung zustande kommt, die langsam, nach Art einer Welle, analwärts fortschreitet. Im Abschnitt unterhalb weitet sich das Darmrohr aus, einmal dadurch, dass die Längsmuskulatur sich etwas kontrahiert, zweitens dadurch, dass der Darminhalt, der in diesen Teil kommt, sich Platz verschafft.

Beschleunigen und akzentuieren wir den Prozess, lassen wir also eine etwas erhöhte Peristaltik auftreten, so können wir uns vorstellen, dass die eingeschnürte Stelle, sei es durch eine neue peristaltische Welle, sei es durch eine der Rollbewegungen erfasst wird und in die untere, etwas erweiterte Partie ganz wenig eingestülpt wird. Wir können auch annehmen, dass durch die Verlängerung, die das sich zusammenziehende Darmstück erfährt, wie dies Brinton als von einiger Wichtigkeit zur Bildung der Invagination annimmt, dieses kontrahierte Stück sich etwas in das untere, ausgeweitete hineindränge. Dadurch entsteht eine leichte Falte, eine Umschlagsstelle. Das hat ja noch nichts zu bedeuten. Es ist eine kleine Falte entstanden, die infolge des Darminhaltes wieder geglättet wird.

Nehmen wir aber jetzt an, dass gerade der Teil, der im Begriffe war, die Scheide zu bilden, nun von einer Kontraktion erfasst werde, sei es, dass die peristaltische Welle so weit herabgewandert sei, sei es, dass die leichte Einstülpung schon als Reiz auf ihn gewirkt habe, so kann er das eingefaltete Stück nun fassen und festhalten.

Das leicht eingestülpte Darmstück wird auf die Scheide wie ein Fremdkörper wirken. Da die Scheide sich nicht mehr ad maximum zusammenziehen kann, wird sie ihre Anstrengung, den «Fremdkörper» fortzuschaffen, erhöhen, die Peristaltik wird noch verstärkt, das Invaginat immer höher umscheidet. Tritt jetzt eine Desinvagination nicht ein, wie wir sie früher schon (Seite 13) beschrieben haben, so ist das Bild der Invagination vollständig.

Wir müssen annehmen, dass physiologischerweise überhaupt kleinere Invaginationen schon vorkommen, die sich wieder lösen, ohne Schmerzattacken auszulösen. Wird nun das Intussusceptum von dem invaginierenden Teil erfasst und mit der Peristaltik abwärtsbewegt, so wird einmal die Zeit kommen, wo am Mesenterium ein Zug ausgeübt wird und dadurch Schmerzen ausgelöst werden.

Das Problem der Invaginationsbildung wurde auch experimentell erforscht. Zahlreiche Experimente stehen uns zur Verfügung, welche obigen Ausführungen erklärend zur Seite stehen können.

Nothnagel, Wilms, Knapp reizten den Darm mit dem faradischen Strom. Sie beobachteten eine lokale Kontraktion, welche von dem noch schlaffen, distalen Darmteile «schirmförmig überdacht» wurde. Diese Ueberdachung soll dadurch zustande kommen, dass der Reiz des Stromes sich in der Schicht der Längsmuskulatur weiter nach abwärts fortpflanzt. Dadurch wird der distale Teil etwas in die Höhe gezogen, kann sich etwas schirmförmig über dem kontrahierten Teil vorwölben, ihn also überdachen.

Propping und Knapp gelang die gleiche Invagination durch Physiostigmin. Dieses regt die Vagusendigungen an, führt zu erhöhter Peristaltik, kann direkt zu Spasmen führen.

Die experimentell bewirkten Invaginationen lösen sich rasch wieder auf. Wilms gelang es, längere Invaginationen dadurch zu erreichen, dass er zwischen äusserem und mittlerem Zylinder einen feinen Draht liegen liess, welcher den Strom zuführte. (Unserer Ansicht nach ein unnatürliches Verhältnis.)

Die Einstülpung des Darmteiles erfolgt nach seinen Angaben so, dass sich ein Stück ringförmig kontrahierte, während der tiefer liegende Schenkel, wohl durch die Längsmuskulatur emporgezogen, sich schirmförmig über den Kontraktionsring schob.

Verglichen mit der Beschreibung der Peristaltik, sehen wir, dass diese Bewegungen mit ihr sehr nahe Verwandtschaften aufweisen: Kontraktion der Ringmuskulatur, Kontraktion der Längsmuskulatur noch etwas weiter nach unten, so dass der untere Darmteil ausgeweitet wird.

Im Experiment haben wir eine länger dauernde Kontraktion als bei der einfachen Peristaltik. Wir können uns aber sehr gut vorstellen, dass auch bei der Peristaltik eine Invagination eintreten kann. Das wird sogar oft vorkommen. Wird die Peristaltik durch irgendwelche Vorgänge erhöht (künstlich durch Physostigmin z. B.), so kann diese Invagination länger bestehen bleiben. (Knapp und Propping.)

Frühere Ansichten gingen dahin, dass die Invagination auf einen örtlichen Spasmus im Darme zurückzuführen sei. Auch heute sind noch Fälle bekannt, die auf einen solchen Entstehungsmechanismus hinweisen (Invaginatio spasmodica).

Man stellt sich vor, dass der Darm auf einer kleinen Strecke sich heftig zusammenziehe. Durch die Peristaltik des oberhalb des Spasmus befindlichen Teiles wird nun der kontrahierte Teil in den unterhalb gelegenen, nicht kontrahierten Teil hineingeschoben werden. Ob hier die weiter oben genannten Rollbewegungen eine Rolle spielen, kann möglich sein, da sie ja infolge von Vaguserregung entstehen sollen. Nach Brinton soll bei diesen Spasmen eine Verlängerung des Darmes stattfinden, welcher er eine Bedeutung insofern zuspricht, als dadurch eine Einstülpung in den aboralen Darmteil begünstigt werden soll. Spasmen im Darme kommen vor. Solche wurden bei Laparatomien gesehen, wie dies Mayer im Zentralblatt für Gynäkologie 1921, Heft 45, wieder beschreibt.

Für diese Art der Invagination treten Dance, Cruveilhier, Brinton, Britove, Rafinesque (zit. n. Wilms) ein.

Solche Spasmen können zum Beispiel auch durch Giftwirkungen hervorgerufen werden. Auf solchen beruhen die Spasmen, die bei Anwesenheit von Askariden im Darme beobachtet werden.

P. Philip und P. Soubiran erwähnen in der Gazette hebdomadaire des Sciences Médicales de Bordeaux (1921, Band XLII, Nr. 4) einen Fall, der hierher gehört und der in kurzen Daten erwähnt werden mag:

9jähriges Kind mit Diagnose: Unstillbares Erbrechen, ins Spital eingeliefert. Erbrechen bräunlich, Beginn der Krankheit vor 4 Tagen. Abdomen schmerzhaft. Man denkt an eine Appendicitis (toxisch) mit «vomito negro». Operation zeigt gesundes Ileocoecum, aber eine leicht reponible Invagination im Dünndarm. Kind, welches in extremis operiert worden war, starb zwei Stunden später. Die Obduktion ergab drei Invaginationen, wovon sicher zwei neu sind, da sie zur Zeit der Operation noch nicht bestanden haben. Alle sind leicht reduzierbar.

Von der Ansicht ausgehend, dass der Darm bei der Invagination schon nach kurzer Zeit verklebt, so dass eine Reposition nicht mehr möglich ist, nehmen die Autoren zur Erklärung der Invaginationen an, dass durch die Askariden, die vorgefunden wurden, die Peristaltik derart angeregt wurde, dass ein Spasmus der Muskulatur sich ausbildete, die das Eindringen des oberen Teiles in den unteren begünstigte.

Dieser Fall ist aus anderen Gesichtspunkten noch interessant. Bei der Sektion wurden noch Veränderungen der Leber gefunden. Diese bringen die Autoren auf die Annahme, dass durch

die Veränderungen im Darme, die wiederum auf die Anwesenheit der Askariden zurückzuführen sind, die Resorption der Giftstoffe der Askariden begünstigt wurde.

Wir haben also hier einen Circulus vitiosus vor uns. Die Anwesenheit der Askariden löst Spasmen aus. Dieselben führen zur Bildung von Invaginationen, diese zu einer Stagnation des Darminhaltes, zu einer noch erhöhten Resorption des Giftstoffes, wodurch die Spasmen wiederum erhöht werden.

Nicht nur der Spasmus, sondern auch die Lähmung eines Darmstückes wird der Begünstigung einer Invagination bezichtigt. Es ist dies die alte Theorie der Invaginatio paralytica.

Im Jahre 1677 hat nach Wilms J. C. Peyer die Invagination dadurch erklären wollen, dass ein gelähmtes Darmstück ein benachbartes kontrahiertes aufnehme. Auch Leichtenstern sagt: «Die Parese einer begrenzten Darmstrecke und in Verbindung hiermit eine aus irgendwelchen Gründen angeregte intensive Peristaltik stellt für eine Reihe von Invaginationen die ausreichenden Bedingungen dar.»

Theoretisch ist, wie Nothnagel zugibt, eine solche Genese nicht unmöglich. Besnier sieht in der Einscheidung auch einen rein passiven Vorgang. Er meint sogar, dass bei mässiger Kontraktion einer Darmstrecke diese, vermöge ihrer Schwere, und wenn gerade Inhaltsmassen oberhalb im Darmlumen sich befinden, nunmehr (das kontrahierte Stück) in den gelähmten Abschnitt hineingeschoben werden könnte.

Wir sind auch der Ansicht, dass es Fälle geben kann, woselbst eine Invagination infolge einer Lähmung einer Darmstrecke eingetreten ist. Hierher fallen die Invaginationen, welche im Anschluss an ein Trauma entstanden sind. Nach Michaelsen muss dieser Mechanismus auch bei einigen Invaginationen infolge von Geschwülsten angenommen werden, wobei dann das Stück mit der Geschwulst durch die am oralen Teil stattfindende Peristaltik in den aboralen Teil hineingetrieben wird.

In The Lancet veröffentlicht C. M. Kennedy einen Fall von Invagination nach schwerem Unfall. Hier einige Angaben:

Das Kind, 6 Jahre alt, wird nach einem Automobilunfall bewusstlos ins Spital gebracht. Zahlreiche Rippenfrakturen, Hautemphysem. Atemnot, Schmerzen im Thorax. Der Bauch ist gespannt, schmerzhaft. Erbrechen. Puls 110.

Operation 4 Stunden nach dem Unfall. Keine sichtbaren Verletzungen der Eingeweide. In der Mitte des Ileum eine Invagination von ca. 3 cm Länge, mit Collaps der Darmschlingen unterhalb, etwas Auftreibung der Darmschlingen oberhalb.

Kennedy erklärt sich diese Invagination durch das Trauma entstanden. Eine posttraumatische Invagination kann nach ihm auf zwei Arten entstehen:

1. durch das Trauma selbst entsteht eine Blutung im Inneren der Darmwand. Diese wirkt durch ihr Gewicht sekundär wie ein Tumor, leitet so die Invagination ein. (Wahrscheinlich ist dies auch der Mechanismus bei der Purpura nach Hennoch.)

2. Dadurch, dass auf einer kleinen Strecke des Darmes eine Lähmung auftritt, in welche sich der gerade oberhalb befindliche Darm, welcher noch die Peristaltik besitzt, einstülpt.

In seinem Falle nimmt Kennedy diese Art der Einstülpung in Anspruch.

Kennedy ist der Ansicht, dass nach Traumen viel öfter solche Invaginationen vorkommen, als aus den Statistiken ersichtlich ist.

Zusammenfassend sind wir der Ansicht:

I. Die meisten Fälle von Invagination verdanken ihre Entstehung einer physiologischen Invagination, die durch irgendwelchen Umstand vergrössert wurde.

II. Zur Erklärung der Invaginationen sind auch die Theorien der Invaginatio spasmodica und der Invaginatio paralytica heranzuziehen.

Wann nun treten solche Invaginationen auf?

Aus dem oben dargestellten Bilde können wir annehmen, dass eine Invagination bei einer gesteigerten Peristaltik auftreten kann, wie wir sie zum Beispiel bei Verdauungsstörungen antreffen. Im Säuglingsalter wird von einigen Autoren

die Zeit der Entwöhnung als besonders gefährdet angesehen. Andere Autoren weisen wiederum auf eine besondere Häufigkeit in den Sommermonaten hin, welches auf die Sommerdiarrhöen zu beziehen wäre.

Aus dem Material von Michaelsen und aus unserem Material ist dies nicht ersichtlich. In unserem Material haben wir einen Fall im Februar, 3 Fälle im März, je 2 Fälle im August und Oktober und je einen Fall im Mai und September. Im Juni und Juli keinen Fall.

Für die Bildung von Invaginationen werden noch andere Dinge verantwortlich gemacht. So Tumoren, Polypen und Divertikel. Ich glaube, für diese Kategorien sind weitere Erklärungen nicht nötig.

Traumen können auch Invaginationen hervorrufen; doch sind wir mit anderen der Ansicht, dass das Trauma eine gewisse Intensität haben muss. So können wir nicht annehmen, dass ein leichter Stoss oder das Tragen des Kindes nur auf einer Seite von einer Invagination gefolgt werden könne. Im übrigen verweisen wir auf das bei der paralytischen Invagination Gesagte.

Grund einer Invagination können auch Askariden sein. Diese geben ein Gift ab, welches den Darm zu erhöhter Tätigkeit reizt, so wie wir oben angeführt haben, und die zur Bildung einer der Invagination günstigen Bedingung führt.

Begünstigend für eine Invagination ist ein langes, fettarmes Mesenterium. Wäre das Mesenterium kurz oder sehr fettreich, dann würde eine eventuelle Invagination bald wegen des Mesenterialzuges stillestehen.

Das Auftreten der Invagination an der Ileocoecalklappe im Kindesalter mag seinen Grund darin finden, dass in jenem Alter das Coecum ein sehr langes Mesenterium besitzt, daher eine Invagination viel leichter vor sich gehen kann. Von Bedeutung kann auch sein, dass das Ileum fast rechtwinklig in das Coecum einmündet. Die Bevorzugung des Coecums im Kindesalter mag vielleicht noch daran liegen, dass die Bauhinsche Klappe im Säuglingsalter nicht suffizient sein soll. (Rost, Path. Phys. d. Chir. 1921, S. 233.) An eben derselben Stelle steht noch:

> Die Bauhinsche Klappe hindert unter normalen Verhältnissen den Rückfluss des Dickdarmkotes in den Dünndarm, und zwar tut sie das einmal infolge der ventilartigen Anordnung der Klappensegel, dann aber besonders infolge der Kontraktion der um die Klappe liegenden, ringförmigen Muskulatur des sogenannten Musk. ileocolicus. Dieser Sphincter soll in der Ruhe geschlossen sein, sich nach Elliot bei Splanchnicusreizung fest zusammenziehen und nach Katz und Winkler auf Vagusreizung öffnen. Durchschneidung des Splanchnicus oder Zerstörung des Rückenmarkes führen zu einem Nachlassen des Sphincterentonus. Bei Neugeborenen und Säuglingen ist die Klappe nicht dicht. »

Soll im Säuglingsalter 1. die Klappe nicht dicht sein, 2. die Klappe auf Vagusreizung sich öffnen, so könnte es nicht wundernehmen, dass an dieser Stelle eine Invagination besonders gut entstehe; denn die Erhöhung der Peristaltik geschieht ebenfalls auf Vagusreizung. Dadurch wird die insuffiziente Klappe geöffnet, der Darm kann sich einstülpen. Uns fällt auf, dass in diesem Falle, wenn die Verhältnisse so sind, wie sie oben dargestellt wurden, eigentlich recht wenig Invaginationen im Säuglingsalter vorkommen.

Nach Blauel ist die Klappe an der Invagination selbst nicht schuld; nach ihm wäre es immer eine Einstülpung der Coecumwand. (Bruns Beitr. z. kl. Chir., Bd. 68, H. 1, 1910, zit. n. Rost.)

Perrin (Brit. journ. of surg., Bd. 9, Nr. 33, 1921) erklärt das häufige Vorkommen der ileocoecalen Formen im ersten Kindesalter mit dem gehäuften Vorkommen von lymphoidem Gewebe in der Nähe der Valvula Bauhini und deren

häufige Schwellungszustände in den ersten Lebensjahren. Der bestimmende Faktor ist also jedenfalls das Aequivalent eines Fremdkörpers.

Der Bewegungsmechanismus der Intussusception.

Das Fortschreiten der Invagination, das weitere Vorrücken des Intussusceptums im Intussuscipiens, ist bedingt durch die Darmbewegungen.

Ob es die Peristaltik oder die Rollbewegungen sind, ob hier andere Kräfte, wie die Schwere, in Betracht kommen, beschäftigt uns in diesem Abschnitte nicht. Hier möchten wir die verschiedenen Typen der Verschiebungsarten in bezug auf die drei Zylinder und ihre Umschlagsstellen etwas näher beleuchten.

Wir gingen vorerst auf diese Verhältnisse ein, weil sie uns einen Einblick in das Wesen der Invagination versprachen, dann auch, weil sie uns zur Hoffnung berechtigten, eine klare Definition der Invagination zu finden.

Wir sind enttäuscht worden; sie brachte uns zu keinem endlichen Ergebnis. Trotzdem wollen wir uns, da in dieser Frage doch manch Interessantes verborgen liegt, mit ihr beschäftigen.

Fig. 1.



Fig. 2.

Welches ist nun der Bewegungsmechanismus der Invagination?

Auf den ersten Blick können wir schon zwei von Grund aus ganz verschiedene Typen aufstellen.

I. Der erste Typ zeichnet sich dadurch aus, *dass die Scheide am eingescheideten Stück hinaufgleitet*, dieses immer höher umfasst.

II. Der zweite Typ zeichnet sich dadurch aus, *dass das sich einscheidende Stück in die Scheide hineingleitet*, immer grössere Teile in ihr verschwinden.

Was wissen wir von diesen Bewegungen, wie können wir sie uns grobsinnlich vor Augen führen?

Den Angaben, die wir an anderer Stelle ausführlich gebracht haben (Seite 10) entnehmen wir, *dass die Invagination auf Kosten der Scheide wachse, dass die Spitze immer dieselbe bleibe.* Diese Bewegung entspräche dem Typ I, wie wir sehen werden.

Diesen I. Typus können wir uns wie folgt am einfachsten vor Augen führen:

Das eingestülpte Darmstück denken wir uns als eine einzige feste Masse, die Scheide aus biegsamem Material. Zur besseren Erklärung setzen wir uns ein Phantom aus einem runden Holzstück und einem schmiegsamen Lederschlauch zusammen. Der Lederschlauch hat ein so weites Lumen, dass er mit Leichtigkeit über das Holzstück gezogen werden kann.

Wir nageln nun diesen Lederschlauch mit der einen Oeffnung, welche wir etwas über das eine der Holzenden gezogen haben, fest.

Stossen wir nun das Holzstück etwas in den Lederschlauch hinein, so erhalten wir zuerst eine leichte Faltenbildung, dann schlägt sich das Leder über die Nagelreihe hinauf. Wir erhalten hier eine Verdoppelung der Lederwandung. Durch vorsichtiges Streichen und Ziehen können wir das Leder, dessen anderes Ende frei in der Luft hängt, langsam über das Holz stülpen. Das ganze Holz verschwindet in dem Lederschlauch. Ueberall ist das Holz von einer doppelten Lederhülle umgeben. Haben wir den Lederschlauch nicht allzu lange gewählt,

so wird das noch freie Ende auch bald auf dem Holzstück sein. Unten kommt nun eine mit Leder überzogene Walze hervor, deren Leder mit der rauhen Innenseite nach aussen sieht.

Wenden wir dies Bild auf die Darmeinstülpung an, so ist das Holzstück gleichbedeutend mit dem innersten Zylinder der Invagination. Der Lederschlauch ist der Darmteil, welcher Scheide und mittleren Zylinder bilden wird. Die Stelle, wo das Leder am runden Holze festgenagelt ist, entspricht im ersten Momente dem Halse der Invagination. Stülpen wir nun das Leder über das Holz, so wandert der Hals (die Umschlagsstelle) immer nach oben. Es sind immer andere Lederteile, welche den Hals bilden, der Hals selbst ist nicht konstant. Deshalb können wir den Hals als ein punctum mobile bezeichnen.

Die Kante des Holzstückes, die innerhalb des Lederstückes liegt, stellt die Spitze der Invagination dar. Diese ist ein fester Punkt, der nicht wechselt. Sie ist in bezug auf die beiden inneren Zylinder, deren Umschlagsstelle die Kante hier vorstellen soll, ein fester Punkt, ein punctum fixum.

Mit anderen Worten heisst das kurz: Die Einstülpung geschieht hier so, dass der Hals punctum mobile, die Spitze, in bezug auf die beiden inneren Zylinder, punctum fixum ist.

Begegnet der Hals auf seinem Wege einem Widerstand, so wird er aufgehalten. Nun stülpen wir aber das Lederrohr immer noch weiter über das Holzstück hinweg. Zu was wird uns das führen?

Immer mehr Material wird sich auf dem Holze drängen, der Schlauch wird sich stauchen, und zuletzt wird er sich falten.

Wenden wir dies Bild auf die Invagination an, so erkennen wir, dass der äusserste Zylinder sich falten wird, wenn der Hals einen Widerstand begegnet. Einen solchen kann ihm das miteingestülpte Mesenterium bieten.

Gehen wir in unserem Bilde weiter. Das vorher freie Ende des Lederschlauches befestigen wir rund um eine runde Oeffnung eines Holzbrettes. Die Oeffnung sei so weit, dass das Holzstück mit dem Lederüberzug durchschlüpfen kann.

Wir beginnen wieder mit dem gleichen Manöver wie vorher. Das Lederstück verschwindet im Lederschlauch, dieser stülpt sich um. Auf einmal tritt das mit dem gewendeten Leder überzogene Holzstück aus der Oeffnung des Holzes durch. Wir stülpen und schieben weiter und erfahren, dass das Holzstück nur so lange durch die Oeffnung tritt, bis der Lederschlauch sich ganz gewendet hat, das heisst, sich erschöpft hat. Und nun ragt das ganze, mit Leder überzogene Holzstück zur Oeffnung im Holze heraus.

Auf die Invagination angewendet, erklärt es uns, wie sich die Scheide erschöpfen kann, wie das Intussusceptum aus dem Anus zur Prolabierung kommen kann, ohne dass der Bewegungstypus: Hals = punct. mob., Spitze = punct. fix., verändert wird. Vergessen wir aber nicht, dass in der Natur die Bewegungen durch das Mesenterium behindert, wohl auch modifiziert werden können.

Aus unserem Beispiel erkennen wir noch folgendes: Wir haben von einer Umstülpung des Lederschlauches gesprochen, ohne näher darauf einzugehen, auf welche Art und Weise sie sich bewerkstellige. Wir haben mit der Hand das Schlauchstück über das Holz gezogen, oder wir haben vielleicht das Holzstück in den Schlauch hineingestossen, oder dann haben wir gerade beides getan, das Holzstück teils in den

Lederschlauch gestossen, teils diesen über das Holzstück gezogen.

Diese drei Bewegungsmöglichkeiten, auf die Invagination übertragen, heissen:

1. Die Scheide ist der aktive Teil; sie arbeitet sich am Intussusceptum empor.

2. Eine Kraft von oben stösst das Intussusceptum als Ganzes in die Scheide hinein; diese selbst stülpt sich nur passiv über das Intussusceptum.

3. Die Scheide stülpt sich aktiv über das Intussusceptum, welch letzteres als Ganzes durch eine Kraft von oben in die Scheide hineingepresst wird.

Nie können wir uns eine Bewegungsart besser vor Augen führen, als wenn wir uns zur selben Zeit mit ihrem Gegenstück befassen. Uns ist nun die Bewegung nach dem Typus I gegenwärtig; gehen wir drum gleich an die Beschreibung seines Extremes, dem Typus II, über.

Der Typus II zeichnet sich dadurch aus, dass das sich einscheidende Stück immer tiefer in die Scheide hineingleitet. Die Scheide selbst verändert sich nicht.

Zur grobsinnlichen Vorstellung denken wir uns 1. ein starres Rohr; ich denke da an eine Kartonhülse, wie man sie zur Verpackung von Zeichnungen braucht; 2. wiederum einen Lederschlauch wie vorhin, nur dass wir ihn diesmal auf der Innenseite des starren Rohres festmachen. Diesmal denken wir uns einen sehr langen Lederschlauch, denn er soll den ganzen Darm oberhalb der Einscheidung vorstellen. Dieser Apparat sei Phantom II.

Die starre Hülse stellt die Scheide, der Lederschlauch den sich einstülpenden Darm, die Vernähungsstelle von Leder mit Hülse den Hals der Invaginatio dar.

Stülpen wir den Lederschlauch ganz in der Nähe der Vernähungsstelle in sich selbst ein, so tritt er in die Hülse. Die Wand des eingedrungenen Lederstükkes ist doppelt. Wir haben einen innersten und einen mittleren Zylinder. Der innere Zylinder geht in den mittleren Zylinder über. Seine Umschlagsstelle entspricht der Spitze, der mittlere geht am Halse in den äusseren Zylinder über.

Wir stossen den Lederschlauch immer tiefer in die Hülse hinein. Wir erkennen, dass die Umschlagsstelle von innerem zu mittlerem Zylinder, die Spitze, sich in bezug auf die beiden inneren Zylinder stets bewegt, von immer neuem Material gebildet wird. Sie ist also ein punctum mobile, während der Hals, hier der Uebergang von starrem Karton in biegsames Leder, stetsfort konstant bleibt, also ein punctum fixum ist.

Der Bewegungstypus ist: Hals in bezug auf die beiden äusseren Zylinder = punctum fixum, Spitze = punctum mobile.

Was wird geschehen, wenn die Spitze auf einen Widerstand stösst? wir aber den Lederschlauch immer weiter hineinstossen?

Die Spitze wird stehenbleiben, der Lederschlauch im Inneren sich stauchen. Wir werden eine Faltung haben. Während der äussere und der mittlere Zylinder glatt sind, wird der innerste gefältelt sein.

Tritt dieser Umstand bei einer Invagination ein, so werden wir die gleichen Folgezustände haben. Bewegungsbehindernd kann hier das Mesenterium werden.

Zwischen diesen beiden Extremen müssen wir aber Bewegungen annehmen, die sozusagen die Kombination der eben dargestellten bilden. Auf diese Bewegungen machten Invaginationsfälle aufmerksam, die durch Tumoren hervorgerufen worden waren.

Es ist klar, dass der die Invagination hervorrufende Tumor an der Spitze wandern muss und an der Spitze bleiben sollte. (Zumeist auch der Fall.)

Dies ist aber nicht immer der Fall. Den Tumor findet man in einigen Fällen in der Wand des innersten Zylinders und nicht an der Spitze. Wir müssen annehmen, dass er primär an der Spitze gewesen sein musste, dass er sekundär seinen Platz verändert habe. Wie kam aber das zustande?

Obwohl es gewiss ist, dass gerade solche Fälle mit Tumoren uns Orientierungspunkte geben können, die für die Erkenntnis der Bewegungen in der Invagination sehr wichtig sein können, erscheint es uns fraglich, ob wir Schlüsse daraus auf andere Invaginationen ziehen können. Es handelt sich bei diesen Tumorfällen auch um Invaginationen; doch wollen wir nicht vergessen, dass

gerade die Tumoren die Wand stark verändern. Sie können dieselbe durchwachsen, sie starr machen, sie können in der Muskulatur ganz andere Verhältnisse schaffen. Sie können reizend oder lähmend wirken; sie führen zu erhöhter Peristaltik oder zu partieller Lähmung.

Fassen wir das Intussusceptum als passiven Teil auf, wie dies im Typ I (Phant. I) beschrieben wurde, so glaube ich, dürfen wir doch Analogien ziehen; denn am Fortschreiten wird dieses keinen grossen Anteil nehmen. Fraglich ist nur, ob der Tumor, den wir später nicht mehr an der Spitze finden, nicht auf einmal dem Fortschreiten der Invagination einen solchen Widerstand leistete, dass die Bewegung auf die folgende Art und Weise sich bewerkstelligen konnte (das Hängenbleiben des Intussusceptums könnte auch durch Mesenterialzug erklärt werden):

1. Die Scheide stülpt sich ein, gibt stets neues Material dem mittleren Zylinder ab. Das Invaginat bleibt stehen, der mittlere Zylinder erhält von der Scheide zu viel Material, gibt dasselbe an den innersten Zylinder ab, welcher infolgedessen eine neue Spitze bildet und wächst.

Uebertragen wir dies auf unser Phantom I:

Der Lederschlauch rückt bis an eine gewisse Stelle hinan, dann aber rückt der Hals nicht mehr hinauf, sondern stülpt sich nur noch um. Im mittleren Zylinder haben wir auf einmal zu viel Leder. Dieses beginnt sich an der Spitze wieder umzustülpen. Weder Hals noch Spitze sind ein punctum fixum. In diesem Falle wächst die Invagination dennoch auf Kosten der Scheide.

2. Die Scheide stülpt sich am Halse ein. Wir haben eine Invagination nach dem Typ I. Nun kommt aber eine Desinvaginationsbewegung hinzu. Der innerste Zylinder wird aus der Invagination herausgezogen, der mittlere Zylinder hat zu viel Material, stülpt sich an der Spitze zum innersten Zylinder um.

3. Die Scheide stülpt sich am Halse ein, das Intussusceptum gleitet von oben in die Scheide hinein. Wir haben die einfache Kombination von Typ I mit Typ II. Der Hals wird stets neu gebildet, ebenso die Spitze. (Kommt bei Tumoren nicht in Frage, da dieselben dann im mittleren Zylinder gefunden werden sollten.)

Zusammenfassend können wir sagen:

1. Der die Scheide bildende Darmteil stülpt sich am Halse zum mittleren Zylinder der Invagination um. Die Verlän-

gerung geschieht auf Rechnung des äussersten Zylinders. Es schreitet dabei die Invagination so lange vor, bis sich die Scheide erschöpft hat.

Die Spitze des eingescheideten Darmteiles wird von der Scheide gefasst und mit Hilfe der Peristaltik abwärtsbewegt. Sie ist in bezug auf die beiden inneren Zylinder ein fester Punkt.

Punctum fixum ist die *Spitze* der Einstülpung, *punctum mobile* der *Hals*.

2. Die Spitze ist punctum fixum, das Invaginat wird von oben her in die Scheide gedrängt, der Hals wird von stets neuem Material gebildet. Bewegungstypus wie 1, nur dass hier die Scheide eine passive Rolle spielt.

3. Der die Scheide bildende Darmteil stülpt sich am Halse zum mittleren Zylinder ein, die Spitze ist kein fester Punkt in bezug auf die beiden inneren Zylinder. Der Darm stülpt sich an ihr zum inneren Zylinder um. Dies kann auch als Wirkung einer Desinvagination angesehen werden, indem das oberhalb der Invagination stehende Darmstück durch Kontraktion die Spitze nach oben zieht. Dadurch wird ein Teil des mittleren Zylinders mit umgestülpt.

4. Der Darm rutscht von oben in die Scheide hinein; diese selbst ist an der Bewegung ganz unbeteiligt. Die Umschlagsstelle, wo die Scheide in das Intussusceptum übergeht (Hals), ist in bezug auf die Darmeinstülpung ein fester Punkt. Die Spitze hingegen erhält von dem nachrückenden Darme Material und wird deshalb stets neu gebildet. Die Einstülpung verlängert sich auf Kosten des innersten Zylinders.

Punctum fixum ist der *Hals*, *punctum mobile* die *Spitze* des eingestülpten Darmes.

Die beiden Extreme, wobei wir 1 als die ideale Invagination, 4 als den inneren Prolaps auffassen, möchten wir wie folgt definieren:

Invagination ist die Einstülpung eines Darmteiles in einen anderen, wobei die *Spitze* in bezug auf die beiden inneren Zylinder *punctum fixum*, der *Hals* das *punctum mobile* ist. (Ideal. Invag.)

Im Gegensatze dazu, unter Hervorhebung des verschiedenen Fortschreitens, hätten wir die andere Art der Einstülpung:

Innerer Prolaps ist die Einstülpung eines Darmteiles in einen anderen, wobei die *Spitze* des Intussusceptums in bezug auf die beiden äusseren Zylinder *punctum mobile*, der *Hals punctum fixum* ist.

Diesen Mechanismus nenne ich den des inneren Prolapses, weil er nach Art und Weise des Rektumprolapses vor sich geht. Hier wie dort ist der Hals fest (Anus bei Rektumprolaps), die Spitze schreitet fort und erhält von innen immer neues Material. Sie wird bei beiden stets von neuen Darmteilen gebildet.

Dies wären zwei klare Definitionen. Wir wären froh, annehmen zu können, dass der Mechanismus der Invagination so klar und einfach wäre.

In der Natur finden wir nie solch reine Zustände, wie wir sie zur Klassifizierung und Einreihung gerne haben möchten. Mit unseren Systemen tun wir der Natur stets Gewalt an, obwohl wir das Nächstliegende und am meisten Zutreffende finden möchten.

So ist es auch bei der Invagination. Wir können kaum annehmen, dass der Mechanismus der reinen Invagination hier in Szene tritt; nein, es treten sicher alle Arten, die wir oben beschrieben haben, jedem Falle entsprechend, in Tätigkeit. Erst wenn die Serosen der beiden inneren Zylinder miteinander verklebt sind, können wir annehmen, dass der Mechanismus der idealen Invagination vor sich gehen mag.

Obwohl klinisch der Bewegungsmechanismus keine Bedeutung hat, wäre es,

glaube ich, interessant, bei der Darmeinstülpung das Augenmerk auch auf diese Dinge zu lenken.

Aus dem fertigen Präparat den Mechanismus der Invagination herauszulesen, ist schwer. Behilflich könnte uns dabei sein:

1. Dass der Mechanismus des Prolapses nur da vorkommt, wo der Hals feststeht und eine Kraft von oben her den Darm in die Einscheidung hineintreibt.

Diesen Mechanismus erwähnt Strassburger für die Einstülpung des Dünndarmes durch die Ileocoecalklappe, bei der dieselbe einen festen Haltepunkt darstellt. (Siehe Seite 11.)

2. Könnten Faltenbildungen, sei es des äusseren, sei es des inneren Zylinders, an der Erkennung des Mechanismus mithelfen, denn:

Wenn die Scheide des Invaginates sich nicht mehr weiter nach oben bewegen kann, das heisst, wenn der Hals wegen dem Zuge am Mesenterium nicht mehr aufwärtswandern kann, hört trotzdem die Bewegung im Intussuscipiens nicht auf. Untere Teile des Intussuscipiens schaffen sich am Invaginat empor. Da der Einstülpung ein Hindernis geboten wird, faltet sich die Scheide. Das Invaginat selbst hat keine Falten.

Beim inneren Prolaps muss das Bild ein anderes sein. Da ist die Scheide fest. Ihre Länge bleibt konstant. Das eingestülpte Darmstück rutscht immer tiefer hinein. Im Momente, wo die Spitze nicht mehr weiter wandern kann, z. B. wegen des Mesenterialzuges, schlüpft von oben immer noch Darm hinein. Die Faltung, die jetzt eintritt, ist am innersten Darmstück. Es tritt nicht nur eine Faltung auf, sondern das eingestülpte Darmstück, welches von nachfolgendem Darm gefüllt wird, dreht sich infolge des mesenterialen Zuges korkzieherartig um seine Achse. (Man könnte es auch mit einer Wendeltreppe vergleichen.)

Diesen letzteren Mechanismus findet man häufig im Körper. Wie mir Herr Dr. Monnier persönlich mitteilte, fand er ihn beim Proc. vermiformis bei kurzem Mesenteriolum. Auch bei Kryptorchismus hat Dr. Monnier ihn schon gefunden. Beim Invaginat ist nur der Unterschied, dass das Mesenterium, welches zieht, innerhalb des sich herumwindenden Darmrohres liegt.

Erwähnen möchte ich auch, dass das Fortschreiten des Intussusceptums bei der Invagination aufhören muss, sobald sich die Scheide erschöpft hat. Haben wir z. B. eine Invagination 10 cm über der Ileocoecalklappe, so muss das weitere Vordringen aufhören, sobald sich die Scheide bis zur Ileocoecalklappe invaginiert hat, oder dieselbe muss an der Invagination selbst auch teilnehmen, was tatsächlich eintreten kann.

Beim inneren Prolaps ist es anders. Da prolabiert das innere Stück immer weiter, bis andere mechanische Momente ihm Halt gebieten.

Diagnostisch-therapeutisches der Invagination.

Diagnose.

Wir berücksichtigen hier nur die Symptome, die wir bei Invaginationen im Kindesalter finden. Ebendeshalb gehen wir auch nur auf die akute Invagination ein, da eine chronische Invagination im Säuglingsalter sehr selten ist.

An erster Stelle steht der

Schmerz: Dieser tritt meist plötzlich auf. Von einem Augenblick auf den anderen. Seine Erklärung findet er durch den Zug am Mesenterium. Der Schmerz ist ein dauernder mit Exacerbationen. Diese kommen wohl durch die peristal-

tischen Krämpfe zustande. Im Kindesalter kann der Schmerz so stark sein, dass das Kind kollabiert. Es können auch allgemeine Krämpfe auftreten.

Erbrechen: Dieses tritt meist reflektorisch auf. Es tritt bei den stärkeren Schmerzattacken erneut auf. Es ist fast nie fäkulent. Nach Sillecks Angaben fand er es in 77%. In unseren 10 Fällen trat es 10mal auf.

Stuhlgang: Das Charakteristische ist Blut im Stuhl. Nach Silleck trat blutiger Stuhl in 97% auf. Im Säuglingsalter, in welchem der Verschluss meist akut und vollständig auftritt, der Darm rasch leidet, tritt Blut auch sehr frühzeitig auf. Ausnahmen kann es hier wie überall geben. Es ist jedoch meist so, dass durch die Verlegung des Darmes die Peristaltik angeregt wird und nun blutiger Stuhl abgeht. In unseren Fällen war 9mal blutiger Stuhl nachweisbar.

Diarrhöen: Sind nach erfolgter Invagination selten, wenn sie auch vor der Invagination häufig sein können. Anders ist es, wenn es sich um eine chronische Invagination handelt, die auch einmal im Kindesalter auftreten kann.

Tenesmus: Tritt im Säuglingsalter meist dann auf, wenn das Intussusceptum sehr weit in den Dickdarm, fast bis an den Anus reicht. Durch diesen Umstand wird die Peristaltik angeregt; die Patienten leiden unter einem fortwährenden Stuhlgang.

Meteorismus: Bei der akuten Invagination tritt Meteorismus meist rasch auf, braucht aber nicht aufzutreten. Wir werden jedoch immer eine Stauung im Darme haben, auf welche eine Zersetzung des Darminhaltes folgt.

Tumor: Oft wird es möglich sein, einen Tumor zu fühlen. Dieser wird zumeist in der rechten Oberbauchgegend liegen und posthornförmig gekrümmt sein. Fühlt man den Tumor nicht, so gelingt es, ihn oft bei der Palpation des Abdomens in der Narkose festzustellen. Fühlt man den Tumor, so fällt bei mehrfacher Untersuchung ein Wechsel der Härte des Tumors auf. Dies kommt wohl von den peristaltischen Attacken her.

Wichtig ist auch, dass der Tumor oft per Anum gefühlt werden kann. Er stellt sich dann wie eine Portio dar. Der palpierende Finger bringt meist etwas blutigen Schleim mit heraus. Dies ist an und für sich, ohne dass ein Tumor gefühlt wird, schon ein wichtiges Zeichen. In unseren Fällen ward der Tumor ohne Narkose in 7 Fällen, nur in Narkose 1mal, 1mal nur unbestimmt und 1mal gar nicht gefühlt.

Allgemeine Symptome: Im Säuglingsalter tritt sehr oft ein Kollaps auf. Das Kind zeigt hohen Puls, ohne dass die Temperatur erhöht wäre.

Zur Stellung der Diagnose in zweifelhaften Fällen kann uns die Röntgendiagnostik, wie sie uns *Kloiber* in den Fortschritten aus dem Gebiete der Röntgenstrahlen, H. 4, Bd. XXVIII, darstellt, sehr behilflich sein.

Im Säuglingsalter, in welchem die Invagination so gut wie immer eine akute ist, kommt nur ein Verfahren in Frage, das sehr wenig Zeit in Anspruch nimmt; denn wir sind der Meinung, dass gerade bei den Säuglingen und kleinen Kindern rasch gehandelt werden muss.

Kloiber gibt uns eine Methode an, die rasch zum Ziele führt. Er geht von dem Gedanken aus, dass eine Invagination im Kindesalter einfach ein Darmverschluss sei. Mit anderen Worten: Wenn er im Kindesalter auf der Röntgenplatte die Zeichen eines Darmverschlusses findet, so wird es sich in der Mehrzahl der Fälle um eine Invagination handeln.

Um wenig Zeit zu verlieren, nimmt Kloiber die Aufnahme vor, ohne Kontrastmittel etc. zu geben. Wir möchten dies Verfahren ganz besonders empfeh-

len, da bei Kontrastmahlzeit viel zu viel Zeit verloren geht und ein Darmstück, das noch zu retten wäre, nekrotisch werden kann; andernteils raten wir von einem Kontrasteinlauf ab, weil die Gefahr dieser Einläufe zu gross ist, zudem meist keine deutlichen, ich meine, die Diagnose sicher stellende Bilder entstehen.

Der Darmverschluss zeichnet sich durch die Retention aus. Ganz besonders tut dies der vollständige. Folge davon wird sein, dass die Därme erweitert sind. Im Darminhalt sind Bakterien, welche während der Zeit des Verschlusses ihre Arbeit nicht einstellen. Wir werden eine Menge von Gas in den Darmschlingen finden, welches wir im gesunden Darme nicht antreffen.

Das Vorhandensein von Flüssigkeit und Gas bildet auf der Röntgenplatte, die ohne jegliches Kontrastmittel aufgenommen wird, genügend Unterschiede zwischen hell und dunkel.

Was werden wir sehen?

Die Platte zeigt uns helle Stellen, die oben konvex begrenzt sind, während ihre untere Begrenzung eine Horizontale ist. Wir werden 6, 7, 9, ja oft noch mehr solcher Stellen finden; alle sind nach oben konvex, nach unten horizontal begrenzt. Es sind das die erweiterten, proximal von der Invagination liegenden Darmschlingen, die mit Flüssigkeit und mit Gas gefüllt sind. Je nachdem, wo wir diese Blasen finden, können wir sagen, ob die Invagination hoch oder tief liegt.

Wir werden 2—3 Aufnahmen machen. Wenn möglich eine bei stehendem Patienten, eine bei liegendem Patienten.

Die Technik der Aufnahme ist nach Kloiber folgende:

Patient entweder stehend oder liegend auf dem Tische, Platte auf der Bauchseite, bei Seitenlage durch einen Sandsack gehalten, während ein Wärter den Patienten mit Thorax und Becken gegen die Platte drängt. Aufnahme je nach Dicke des Patienten mit einer Exposition von 0,5 Sek. Fokusabstand von der Platte 60,0 cm. Zentralstrahl auf den 3. Lendenwirbel.

Zur Veranschaulichung der Methode möchte ich hier im Auszug die Krankengeschichten, die Kloiber in seiner Arbeit erwähnt, vorlegen:

I. Mädchen, 13 Monate alt. Anamnestisch: vor zwei Tagen Erbrechen, mehrmals blutigen Stuhl. Seit gestern kein Stuhl mehr. Im Laufe des Tages noch 6mal erbrochen.

Gut entwickeltes Kind, blasses Aussehen, Lunge, Herz o. B. Der Leib ist etwas aufgetrieben und weist überall laute Tympanie auf. Nur in der Ileocoecalgegend eine leichte Schallverkürzung, hier kann eine unbestimmte Resistenz gefühlt werden. Wegen des aufgetriebenen Leibes gelingt es aber nicht, einen Tumor deutlich zu fühlen. Peristaltik ist nachweisbar, wenn auch herabgesetzt. Bei Rektaluntersuch geht himbeerartiger Stuhl ab. Puls 100. Temp. 38,2.

Zustand verschlechtert sich. Pat. wird auf die chir. Abteilung versetzt. Kurz zuvor kommt noch die Nachricht, dass die Mutter und eine Schwester des Kindes wegen Ruhrverdacht in ein Spital geschickt worden seien.

Zur Sicherung der Diagnose wird eine Röntgenaufnahme ohne Kontrastmittel gemacht, welche die für eine Darmverlegung typischen Bilder zeigt.

Operation: In der Ileocoecalgegend ein Tumor, der sich als Invagination erweist. Desinvagination tritt beim Herausholen des Darmes von selbst auf.

Dadurch, dass hier Glieder aus der Familie wegen Ruhrverdachtes interniert wurden, der Puls und die Temperatur auch für eine entzündliche Darmaffektion sprechen konnte, war die Röntgenuntersuchung für die Diagnose direkt bestimmend. Es konnte nichts anderes in Frage kommen als Darmverschluss.

II. Knabe, 9 Jahre alt, schon seit einiger Zeit Magen-Darmbeschwerden. Magenkrämpfe. Leibschmerzen. Vor zwei Tagen so kräftige Leibschmerzen, dass er sich zu Bette legen musste. Seither kein Stuhlgang mehr. Mehrfaches Erbrechen.

Gut entwickelter Junge. Herz und Lunge o. B. Leib etwas aufgetrieben, namentlich in der Unterbauchgegend. Ziemlich gut umschrie-

bene Resistenz zu fühlen. Ileocoecalgegend sehr stark druckempfindlich. Défense musculaire. Puls 120, Temp. 37,5.

Appendektomie. Diese war retrocoecal, etwas fixiert, und in der Mitte abgeknickt. Vereinzelte fibrinöse Auflagerungen.

Nach der Operation noch Leibschmerzen, die vorerst auf die Narkose verschoben werden. Als aber in den folgenden Tagen Uebelkeit fortbestand und kein Stuhl abging, ward eine Röntgenaufnahme gemacht. Dieselbe zeigt das typische Bild für einen Darmverschluss.

Operation zeigt eine Invaginatio iliaca. Resektion. Vereinigung End zu End.

Resektionspräparat ist 42 cm lang, in der Mitte nekrotisches Darmstück.

Sehr geeignet zur raschen Sicherung einer unsicheren Diagnose erscheint uns diese Methode der Röntgenaufnahme ohne Kontrastmittel. Nur diese Art der Röntgendiagnostik kann bei den Kindern in Frage kommen. Beim Erwachsenen mag die Aufnahme nach Kontrastmahlzeit, aber nur in chronischen Fällen, angezeigt sein.

Bei der Invagination kommt es auf eine Stunde schon sehr an; sollten wir aber 6 Stunden und noch mehr warten, bis wir die Resultate der Röntgenaufnahmen kennen würden, wäre oft die günstigste Zeit für eine operative Intervention schon verflossen.

Differentialdiagnose.

Differentialdiagnostisch kommen am meisten in Betracht: akute Appendizitis, Dysenterie, Askaridenileus.

Appendizitis: Besonders schwer ist die Differentialdiagnose in dem Falle, wo der Tumor, oder eine Resistenz in der Gegend der Ileocoecalklappe gefühlt wird. Es könnte sich hier auch um eine Appendizitis handeln. Der Mangel an Fieber, die anhaltende Dauer der Schmerzattacken, ein beweglicher, wurstförmiger Tumor erleichtert uns die Diagnose. Ins Gewicht fällt noch, dass die Appendizitis im Säuglingsalter selten ist. Hier möchte die Röntgenaufnahme, wie sie oben beschrieben ist, Gutes leisten. Auf das Fehlen eines blutigen Stuhles kann man sich nicht immer verlassen, denn einmal kann auch dieser fehlen.

Dysenterie: Schwer ist auch hier oft die Diagnose, besonders, wenn Dysenteriefälle in der Familie oder in deren Umgebung sind. Die blutigen Stühle, die immer wieder abgehen, lassen dann an eine Dysenterie denken. Einen solchen Fall, der nur der Röntgenaufnahme seine endliche Klärung verdankte, ist uns von Kloiber mitgeteilt worden. Wir haben ihn weiter oben angeführt.

Ileus durch Askariden: Durch ein Konglomerat von Askariden kann ein Ileus zustande kommen. Häufig wird man die Diagnose nicht stellen können. Wenn Askariden in der letzten Zeit abgegangen sind, kann die Vermutungsdiagnose gestellt werden. Beim Vorhandensein eines akuten Ileus wird man sich zur Operation entschliessen müssen. Man wird erkennen, dass der Ileus durch Askariden gebildet wurde und darnach sein Vorgehen richten. In der Literatur häufen sich die Veröffentlichungen über den Askaridenileus.

Hoffmann erwähnt in der Monatsschrift für Kinderheilkunde 7 Fälle (3 aus dem Kinderspital in Zürich), wobei sich 5 bei Kindern im Alter von 1½—9 Jahren ereigneten, 2 bei Erwachsenen Er sammelt 63 Literaturfälle.

S. v. Uji ist der Ansicht, dass der Eintritt und die Schwere der Darmverlegung in keinem Verhältnis mit der Anzahl der Parasiten stehe. Ueberfütterung, Diätfehler, Erkältung und Ueberanstrengung seien prädisponierende Ursachen.

P. Strater veröffentlicht einen Fall von Askaridenileus im Zentralblatt für Chirurgie, 1921, Heft 33, bei dem die Diagnose auf: Ileus, Invagination? gestellt worden war. Resektion der obturierten Schlinge.

Ueber die Prognose der Invagination im Kindesalter, im besonderen im Säuglingsalter, sind nicht viele Worte zu verlieren. Es handelt sich um eine sehr schwere Erkrankung. Wenn wir gar nichts machen, ist nach unseren Ausführungen nicht viel anderes zu erwarten als eine Perforationsperitonitis. Ist die Invagination eine chronische, also nicht eine vollständige, so ist bestenfalls eine Abstossung des Invaginates zu erhoffen, welcher Umstand später vielleicht Stenosen zurücklassen kann. Die Aussichten zu einer solchen spontanen Heilung sind aber sehr gering neben all den unglücklichen Zufällen, die sich von seiten des Intussuscipiens und Intussusceptums ereignen können. Ich erwähne nur die Nekrosen der Vagina, die Nekrose an der Stelle des Halses oder der Nekrosen der beiden inneren Zylinder, wenn die beiden Serosablätter zwischen innerstem und mittlerem Zy-

linder noch nicht oder nur unvollständig miteinander verwachsen und verklebt sind.

All diese Aussichten lassen uns verstehen, dass man eine Invagination nicht sich selbst überlassen darf, sondern, dass wir versuchen müssen, sie zu heilen. Vor Augen müssen wir uns aber halten: durch unsere therapeutischen Eingriffe so wenig als möglich zu schaden.

Therapie.

Die Invagination ist eine Einscheidung eines Darmteiles in einen anderen, wobei der Hals punctum mobile, die Spitze punctum fixum ist. Die drei Zylinder der Invagination gehen verschiedene Veränderungen ein; wir nennen nur die Stauung im Intussusceptum, die darauf folgende Infarzierung, die Nekrosen, die zu Perforationen führen, Dehnungsgeschwüre etc.

Zur Behandlung der kindlichen Invagination, im besonderen der akuten Anfälle, legen wir das Hauptgewicht auf die chirurgische Inangriffnahme der Krankheit. Wir wollen aber die internen Methoden auch anführen; wir sind aber ganz entschieden der Meinung, dass, wenn die Indikationen erfüllt sind, wenn die Diagnose gestellt ist, *das Kind sogleich dem Chirurgen übergeben werden muss*, ohne Zeit mit einer internen Behandlung, die selten nützen, sehr oft aber schaden kann, zu verlieren.

Interne Therapie.

Die interne Therapie geht von der Ansicht aus, dass durch Ausweitung des äussersten Zylinders, durch Druck auf das Invaginatum selbst, eine Reposition der Invagination eintrete. Es ist auf andere Weise dasselbe Vorgehen wie bei der blutigen Reposition. Dort wird das Invaginatum durch einen leichten Druck mit den Fingern, von der Spitze her gegen den Hals zu, herausgetrieben. Diesen Druck will die interne Therapie durch Lufteinblasungen, Einläufe von Wasser, Oel etc. bewerkstelligen.

Eine zweite Art ist die Massage der Geschwulst, welche palpiert worden ist. Diese muss im Kindesalter wegen der Bauchdeckenspannung oft in Narkose gemacht werden. Unterstützend wird meist Morphium oder Opium verabreicht. Wir wollen einmal die verschiedenen Methoden durchgehen.

In der Arbeit von Bernasconi, die im Jahre 1916 erschien und welche die Behandlung der Darminvagination der Säuglinge mit der internen Therapie befürwortet, finden wir folgendes Vorgehen beschrieben:

A. Einspritzen von Gas oder Flüssigkeit.

Durch diese soll der invaginierte Zylinder direkt zusammengepresst werden, dadurch auch genötigt sein, den eingeschlagenen Weg wieder rückwärts zu nehmen.

Für gewöhnlich sollen die Einblasungen mit einer Gummikanüle gemacht werden können, welche man so weit als möglich in das Darmlumen einführt. Die Darmöffnung wird durch einen Assistenten zugehalten. Zum Einblasen der Luft wird ein Luftgebläse genommen, wie man es an den Thermokautern hat. Man kann auch einen gewöhnlichen Blasebalg nehmen. Die Luft muss langsam eingeblasen werden. Diese Methoden erlauben nicht, die Menge der eingeblasenen Luft zu bestimmen.

Durch die Einblasungen dehnt sich das Colon aus, ebenso die Wand des Abdomens. Tritt die Desinvagination nicht ein, so kann man die Prozedur 2- bis 3mal wiederholen. Wie wir später näher beschreiben werden, sind wir in dieser Hinsicht einer anderen Ansicht, mit uns noch namhafte Chirurgen.

An Stelle der Luft wird von anderen Autoren Wasserstoff (Senn) gebraucht, welches in bekannter Menge eingeführt werden kann. Es wird auch CO_2 benützt,

welches direkt eingeblasen wird oder auch erst im Darm entsteht, indem man sukzessive Einläufe von $NaHCO_3$ und Weinsteinsäurelösung gibt.

Das Verfahren mit Einläufen ist viel praktischer und sicherer, da der Druck und die Menge immer bestimmt werden können.

Nach Bernasconi wird vor dem Wassereinlauf eine Chloroformnarkose gemacht, weil durch diese der Muskelkrampf am Halse der Invagination abgeschwächt werde. Die Wand des Abdomens ist dann nicht mehr so gespannt, so dass man den Einlauf mit Massage verbinden kann, die dann leicht auszuführen ist. Bernasconi sagt: «Wenn die Ausdehnung durch die Flüssigkeit unwirksam bleibt, kann der Chirurg beim schon narkotisierten Patienten gleich operativ eingreifen.»

Da aber das Resultat der Desinvagination hin und wieder erst beim 2. bis 3. Male eintritt, so soll die Narkose erst beim 2. oder 3. Male gemacht werden, da sonst das Kind zu oft narkotisiert würde. Die Einläufe werden in Abständen von ½—1 Stunde gemacht.

Die angewandte Flüssigkeit kann gesalzenes Wasser, Eiswasser mit Kamillentee, Olivenöl, Glyzerin etc. vermischt sein. Die Art der Flüssigkeit hat weniger Einfluss als die Temperatur, welche 38 bis 40 Grad sein soll, da bei diesen Temperaturen eine Erschlaffung der Muskulatur am stärksten ist. Dies kann dann die Desinvagination befördern.

Für den Einlauf bediene man sich am besten eines Irrigators. Ein weicher Nelatonkatheter wird möglichst hoch in das Rektum eingeführt. Das Wasser oder die Flüssigkeit wird langsam eingespritzt, dies, weil rasches Einfliessenlassen reflektorisch Darmspasmen erregt. Der After wird durch einen Assistenten zugehalten, damit die Flüssigkeit nicht sogleich wieder herausfliesse.

Bernasconi erwähnt, dass im langsamen Einfliessenlassen der Flüssigkeit das Rätsel des Erfolges liege. Hubhöhe des Irrigators 80—100 cm.

«Sobald man durch die Ausdehnung der Bauchwand ein Aufblähen des Halses der Invagination beobachten kann, wird man den ganzen Druck der Wassermenge wirken lassen, welcher für gewöhnlich während ca. einer ½ Stunde erhalten werden muss.»

Unterstützt wird der Einlauf durch ein inneres Mittel, welches den Darm stillestellt; aber auch nach Erfolg wird Laudanum gegeben. Diät. Durch Beckenhochlagerung wird die Desinvagination unterstützt.

B. Massage.

Wird ein Tumor gefühlt, ist man sich über dessen Lage im klaren, so kann man den Tumor durch Massage zu behandeln suchen. Die Massage hat das gleiche Ziel wie alle anderen Verfahren: Desinvagination.

Wenn wir auch zugeben müssen, dass in dem einen oder anderen Falle mit der internen Therapie Erfolge erreicht worden sind, können wir uns deshalb nicht enthalten, sie als sehr ungewiss, ja als gefährlich hinzustellen.

Für uns ist die akute Invagination, wie wir sie im Säuglingsalter finden, nichts anderes als eine inkarzerierte Hernie. Im allgemeinen gehört eine inkarzerierte Hernie sogleich operiert, selbstverständlich, wenn irgend noch welche Hoffnung auf Rettung besteht.

Bei der Behandlung der Invagination ist sehr wichtig, zu der Frage Stellung zu nehmen: Wann treten die ersten Zeichen der Invagination auf?

Die Schmerzen sind wohl die Folge einer Zerrung am Mesenterium, welches von dem Halse der Invagination zurückgehalten wird. Durch diese Zerrung

wird, wie wir es schon früher angegeben, zuerst der venöse Kreislauf gehemmt. Es tritt Stauung in dem invaginierten Teile auf. Wir müssen annehmen, dass in den meisten Fällen akuter Invagination das Intussusceptum schon gelitten hat.

Tritt die Therapie mit Einläufen nicht sogleich nach Beginn der Symptome auf, dann ist köstliche Zeit verloren gegangen.

Was bewirken wir durch ihn? Was erhoffen wir von ihm? Doch eine Ausweitung der Scheide, einen Druck auf das Intussusceptum. In unserem Falle ist das Intussusceptum so stark geschwollen, dass der Druck der Flüssigkeit ihn unmöglich durch den engen Hals drängen kann. Die Scheide jedoch wird ausgeweitet, wird nach oben ausgebuchtet, wie dies die Figuren zeigen:

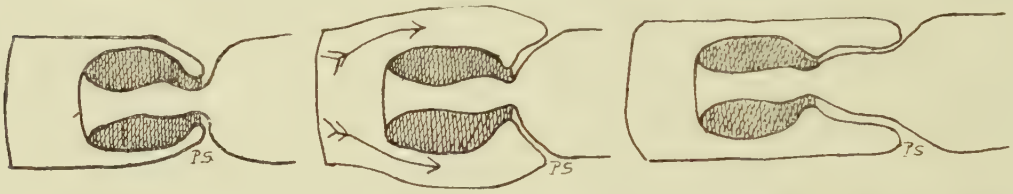

Ist die Invagination schon einige Stunden alt, dann ist mit dem Einführen von Wasser die sehr grosse Gefahr der Perforation gegeben. Das gestaute Intussusceptum kann sehr rasch nekrotisch werden. Wer sagt uns denn, dass wir nicht gerade solch einen Fall vor uns haben? Wer sagt uns denn, dass gerade in diesem Falle die Verklebungen der Serosablätter alle fest sind, wer, dass sich überhaupt solche gebildet haben, welche den üblen Zufall einer Perforation des inneren Zylinders vereiteln würden?

Wer sagt uns denn, dass durch unsere Machenschaften die Invagination nicht noch vergrössert würde? In der Literatur, die mir zur Verfügung stand, habe ich diese Möglichkeit nirgends erwähnt gefunden, und doch scheint es mir leicht verständlich, dass in dem einen oder anderen Falle eine Vergrösserung der Invagination möglich wäre.

Nehmen wir einmal einen solchen Fall an:

Die Serosablätter im inneren Zylinder seien miteinander verklebt, der Hals sei eng, schneide sich in den ödematös geschwollenen inneren Zylinder ein. Wir machen einen Einlauf.

Durch die Dehnung wird die Peristaltik angeregt. Die Scheide fasst aktiv aus, wird auch passiv in die Höhe geschoben. Folge davon ist, dass die Invagination auf Kosten der Scheide wächst. Die Mesenterialgefässe werden noch mehr stranguliert. Da wir keinen Erfolg sehen, werden wir nach Vorschrift der internen Therapie zuwarten und in einer ½ Stunde bis 1 Stunde den Versuch mit dem Einlauf wieder beginnen. Vielleicht werden wir nach einer weiteren ½—1 Stunde mit dem Versuch wieder beginnen müssen, um dann erst zu operieren. Das Kind wird durch dieses Hinhalten schwächer geworden sein; es hat an Widerstandskraft verloren. Der Chirurg, der es jetzt in die Hände bekommt, wird vielleicht mit einem Todesfall die Geduld des Internisten büssen müssen.

Wir sind eben nicht der Ansicht, die wir bei Bernasconi finden und die da heisst:

«Es ist sicher nicht die Verspätung von 2—3 Stunden, welche das Resultat einer Laparatomie, einer für den Säugling schweren Operation, beeinflussen kann», denn, wir müssen die Invagina-

tion als gleichstehend mit einer eingeklemmten Hernie ansehen.

Wer weiss, dass gerade die Zeit von 2—3 Stunden, die für eine nicht mit Erfolg gekrönte Therapie verbraucht worden ist, über Leben oder Tod des Kindes entscheiden kann, der wird es sich überlegen, ob er die Verantwortung für sein Zuwarten auf sich nehmen will.

In Arbeiten lesen wir folgende erschreckende Zahlen: Heilung bei interner Behandlung: geheilt 65%, gest. 35%; Heilung bei chirurg. Behandlung: geheilt 26%, gest. 74%. Doch, was sagen uns die aus?

«Der Chirurg, welcher einen Patienten in den letzten Stadien noch operiert, um einen äussersten Versuch zur Rettung des sonst sicher verlorenen Lebens zu machen, wird durch* die Uebernahme dieses «schlechten Falles» die Statistik der inneren Therapie entlasten und dadurch scheinbar bessern, während seine eigene dadurch belastet und verschlechtert wird.» (Graser, in Handbuch der ges. Therapie v. Penzoldt und Stintzing.)

Ich will den Wert obiger Statistik nicht schmälern; aber ohne Berücksichtigung des Zustandes des Kindes, vor der Operation, ist sie nicht vollständig und gibt ein ungenaues Bild.

Aus diesen Gründen bin ich der Ansicht, dass eine Statistik für die Frage der Behandlungsart nur dann genau wäre, wenn Vorbehandlung, Zustand des Kindes, Prognose mitberücksichtigt würden.

Eine Statistik aus Bernasconi, etwas anders dargestellt, zeigt, dass von

11	Oper. innert	10	St.	geheilt	10 = 90,9%	gest.	1 = 9,1%
20	„ „	18	„	„	13 = 65%	„	7 = 35%
31	„ „	24	„	„	19 = 61,3%	„	12 = 38,7%
40	„ „	36	„	„	24 = 60%	„	16 = 40%
19	„ über	36	„	„	3 = 15,8%	„	16 = 84,2%

* Im Original steht hier das Wort « auch », welches wohl durch die Tücke des Druckfehlerteufels hieher kam.

Diese Statistik rührt von Dunbar her. (Die Zahlen in % sind von mir zugefügt worden.)

Ich glaube, hier brauche ich nicht viel Worte zu verlieren.

Aus den umgerechneten Zahlen ist zur Genüge zu erkennen, dass es bei der chirurgischen Behandlung sehr darauf ankommt, wann der Patient zur Operation gelangt. Dieser Statistik kann ich noch eine kleine von W. M. Silleck beifügen:

1	Fall	operiert	nach	4	Tagen	gestorben 1	geheilt 0
1	„	„		3	„	„ 1	„ 0
9	Fälle	„	„	2	„	„ 7	„ 2
12	„	„	„	1	Tag	„ 3	„ 9
6	„	„	in weniger als 24 Std.			„ 1	„ 5

Wir sind so zur Frage der Zeit der Operation gelangt und stellen den Satz auf, dass:

Eine Invagination im Kindesalter muss so bald wie möglich zur Operation gebracht werden, dann sind auch nach unserer Erfahrung die Resultate günstig.

Im Kindesalter sofort, nachdem der eventuelle erste Versuch mit der internen Therapie fehlgeschlagen hat.

Chirurgische Therapie.

In der Reihe der chirurgischen Behandlung ist die Desinvagination an erster Stelle zu nennen. Sie ist die Methode, die den leichtesten Eingriff bedeutet. Sie verlangt aber, dass das Kind möglichst frühzeitig in die Behandlung kommt. Sind zwischen den beiden inneren Zylindern schon Verklebungen entstanden, sind gar nekrotische Stellen vorhanden, welche nicht mehr übernäht werden können, so ist eine einfache Desinvagination nicht mehr möglich.

Die Vorbereitung des Kindes zur Operation ist dieselbe wie bei jeder Laparatomie. Das Operationsfeld wird gut gereinigt, mit sterilen Tüchern abgedeckt.

Von amerikanischer Seite wird als Narkotikum das Lachgas empfohlen. (Southam und C. H. Crawshaw.)

An der Kinderklinik in Zürich wird als Narkotikum Chloroform benützt, ohne je eine Schädlichkeit von ihm erfahren zu haben. Die Narkose wird nicht sehr tief gemacht, so dass eventuelle Eventrationen vorkommen können. Dieselben haben keine nachteilige Wirkung. Wir können die in Broca vertretene Ansicht, dass die Eventration lange nicht so schädlich sei, als allgemein angenommen wird, nur unterstützen. Bedingung für das Gelingen der Operation ist Schnelligkeit und Sicherheit in der Operation. Die Unannehmlichkeiten der leichten Narkose zeigen sich darin, dass die Reposition der Därme und der Schluss der Laparatomiewunde mit einigen Schwierigkeiten verbunden ist.

Die Desinvagination.

Die Desinvagination ist eine Reposition. Wie wir einen Bruch langsam reponieren, ohne starke Gewalt anzuwenden, so reponieren wir auch eine Invagination. Dies geschieht dadurch, dass wir mit den Fingern der einen Hand den Tumor durch die Scheide hindurch in der Gegend der Spitze umfassen und gegen den Hals zu *auspressen*. Die Hauptarbeit ist dabei das Zusammenpressen des Intussusceptums, welches sich dem Drucke anschmiegt.

Mit der anderen Hand üben wir, wenn das Intussusceptum sich zu entfalten beginnt, einen leichten Zug in der Richtung der Achse der Invagination, so dass der Darm in gerader Richtung herauskommt. Nur so, durch vorsichtiges Vorgehen, ist die Desinvagination ungefährlich auszuüben.

Es folgt nun eine genaue Revision des desinvaginierten Darmes. Alle feinen Risse, alle dunkeln Stellen, die eine Nekrose befürchten lassen, sind sorgfältig mit doppelter Lembertnaht zu übernähen. Der Darm wird auf seine Peristaltik geprüft. Ist dieselbe nicht gut, ist eine spätere Nekrose zu befürchten, so können wir den Darm nicht sich selbst überlassen. Wir müssen zur Resektion schreiten.

Die Gefässe der Invagination sind nachzusehen. Haben wir pulsierende Arterien vor uns, dann ist eher anzunehmen, dass der Darm sich erholen wird, obwohl intakte Gefässe eine Nekrose des Darmes nicht ausschliessen.

Sind am desinvaginierten Darmstück schwärzliche Flecken, kommt die peristaltische Bewegung nicht recht zum Ausdruck, bleibt er unbeweglich, dann führen wir die Resektion aus.

In diesem Falle führt sich diese aus wie eine gewöhnliche Darmresektion.

In den Fällen, in denen die beiden inneren Zylinder der Invagination schon so stark miteinander verklebt sind, dass eine Desinvagination unmöglich ist, oder wenn der Zustand des Darmes seine Rettung von vorneherein zweifelhaft erscheinen lässt, wird man sich zur Resektion entschliessen müssen. Dass dieser Eingriff bedeutend schwerer ist als eine einfache Desinvagination, ist leicht zu verstehen. Doch, wenn das Kind zu retten ist, kann dies nur durch rasches und zielbewusstes Handeln geschehen. Ist das Intussuscipiens gut erhalten, zeigt es keinerlei verdächtige Stellen, ist der Hals auch noch gut ernährt, so führen wir die Resektion in typischer Weise aus.

Resektion in typischer Weise.

Die Bauchhöhle wird mit Tüchern abgedeckt, wie es bei jeder Darmresektion gemacht wird.

Der Tumor wird hervorgeholt.

I. Akt: Vernähen der Serosa des Halses mit der Serosa der zuführenden Darmschlinge. Ist der Hals auf Nekrosen verdächtig, so wird er etwas eingestülpt, die Naht etwas weiter oben angelegt.

II. Akt: Eröffnung der Scheide an der dem Mesenterialansatz gegenüberlie-

genden Seite. Der Schnitt wird so lange gemacht, dass wir später das gelöste Intussusceptum leicht herausziehen können.

III. Akt: Durchschneiden des Intussusceptums möglichst hoch oben, in der Nähe der Umschlagstelle des mittleren in den äusseren Zylinder. Vorerst durchtrennen wir $^2/_3$ der Zirkumferenz, da wir so besser die Naht, welche die zurückbleibenden Enden der Darmzylinder miteinander vereinigt, anlegen können. Untersuchung der Durchgängigkeit des Darmlumens von oben.

IV. Akt: Naht der beiden inneren Zylinder, Abtragen des hintersten Drittels der Invagination. Vervollständigung der Naht, indem der Mesenterialansatz mit in die Naht einbezogen wird. Dadurch erhalten wir eine gute Blutstillung. Mit einer Pinzette wird nun vorsichtig das Intussusceptum herausgenommen.

V. Akt: Verschluss der Inzisionsöffnung in der Scheide auf gewohnte Art und Weise.

Soll die Operation rasch vor sich gehen, weil das Kind eine längere Operation nicht überstehen könnte, kann man ein Verfahren anwenden, welches Israel angegeben hat:

«Die Laparatomie wird gemacht, der invaginierte Teil in den unteren Wundwinkel ausserhalb gelagert und an der Bauchwand mit einigen seitlichen Nähten befestigt; dann inzidiert man in der Mitte und macht die Exzision der Blutwurst, wie vorher beschrieben; zum Schlusse lässt man alles offen.» (Zit. n. Lejars.)

Besteht ein Prolaps des Invaginates aus dem Anus, so kann ein anderes Verfahren angewendet werden. Es wurde seinerzeit von Mikulicz bei einem Fall einer 52jährigen Frau angewendet. In der neueren Literatur kam mir ein ähnlicher Fall von A. H. Southam und C. H. Crawshaw zu Gesicht, der, da es sich um ein 6 Monate altes Kind handelt, hier angeführt werden mag:

Kind von 6 Monaten, kam ins Spital wegen einer Invagination. Der Darm tritt in einer Länge von 15—20 cm aus dem Anus heraus. Er ist gangränös an seinem distalen Ende.

Resektion ca. 7—8 cm vom Anus entfernt. Vereinigung des inneren Zylinders mit dem äusseren mittels zirkulärer Naht. Der Prolaps wird in den Anus zurückgeschoben und während 12 Stunden durch einen grossen Drain im Lumen des Dickdarmes zurückgehalten. Operation ohne Narkose, da das Kind beinahe moribund.

Heilung ohne Komplikation. Diese hält jetzt, nach beinahe 6 Monaten, noch an. Resektion eines grossen Stück Darmes, enthaltend: Grosses Stück des Ileum, Valvula ileoecoecalis, welche die Spitze bildete, Coecum, Colon ascendens, ein Teil des Transversum.

Wenn das Intussuscipiens auch verletzt ist, an seinem Aufkommen gezweifelt wird, werden wir eine Resektion von Intussuscipiens und Intussusceptum ausführen.

Indikation zur Operation ist die sichere Diagnose. Anderenteils kann mit Hilfe des Röntgenapparates, nach Kloiber, ein Darmverschluss diagnostiziert werden, so dass eine unsichere Diagnose in der Klinik vermieden werden sollte. Ob nun der Verschluss durch eine Invagination oder durch irgend ein anderes Hindernis gebildet wird, ist gleich. Bei allen diesen Zuständen ist die Operation angezeigt.

Je früher der Patient in chirurgische Behandlung kommt, um so besser ist die Prognose, wie wir dies schon mehrmals betonten.

In ganz frischen Fällen kann vom Chirurgen vor dem Eingriff ein Einlauf versucht werden. Da wir aber annehmen, dass die Schmerzattacken erst auftreten, nachdem der Zug auf das Mesenterium ausgeübt wird, die Gefässe dann wohl schon zusammengepresst werden, eine Stauung schon besteht, setzen wir auf einen Einlauf keine grossen Hoffnungen. Hin und wieder mag ein gün-

stiger Fall auftreten. So berichtet Michaelsen über einen Fall:

Das betreffende Kind, die sehr kräftige, 4 Monate alte Erna M. war allmählich seit 3 Tagen erkrankt, war schon etwas kollabiert, hatte Fieber von 41,4 Grad, starken Meteorismus, Blutstuhl und kotiges Erbrechen. Und doch konnte die Invagination durch hohe Einläufe in Kopfstellung beseitigt werden, und es folgte prompte Heilung.

Es ist dies der einzige Fall, der von 24 Kindern, über welche Michaelsen referiert, mit Einlauf behandelt worden ist. Ich muss gestehen, dass mir die Sache hier etwas unheimlich vorgekommen wäre.

Wie mir Herr Dr. Monnier mitteilte, glaubt er, dass bei allen seinen Fällen, mit Ausnahme des einen, der Einlauf nicht genügt hätte.

Eine kleine Zusammenstellung aus Michaelsens Arbeit, die für die Frühoperation spricht, möge hier noch ihren Platz finden:

Dauer der Erkrankung:	bis 6 Std.	bis 12 Std.	bis 24 Std.	2 Tage	mehr
Heilung:	2	1	—	—	1
Tod:	—	2	3	3	10

Silleck, der über 34 Fälle referiert, die im Zeitraum von einigen Stunden bis zu 4 Tagen nach der Erkrankung operiert wurden, fand in 71% der Fälle die Invagination reponierbar, Resektion in 29%. 23mal wegen Gangrän, 6mal wegen Unmöglichkeit zu reponieren. Von den Resektionen starben 76%.

Je früher der Eingriff erfolgen kann, um so bessere Verhältnisse findet der Chirurge vor.

Kommt das Kind aber erst in später Zeit zur Operation, so ist die Resektion oft unumgänglich. Dass dann die Prognose viel schlechter ist, liegt auf der Hand.

Wir selbst können über einen Fall von Resektion referieren, der geheilt wurde. Es handelt sich zwar um keinen Säugling, sondern um einen 10 Jahre alten Knaben. (Siehe Fall VIII.)

Michaelsen gibt 3 Fälle von Resektion an, die zwar alle letal verliefen. Im Kindesalter sind die Resultate besser. Von 5 Resektionen kamen 2 durch.

Die Erfolge von Silleck haben wir weiter oben schon angegeben.

Southam und Crawshaw berichten über zwei Fälle von Resektion mit glücklichem Ausgang. Der eine der Fälle betrifft ein 3 Jahre altes Kind, der andere Fall ist der weiter oben erwähnte bei dem 6 Monate alten Kind.

Diese Autoren geben als wichtige Faktoren zur Heilung folgendes Verhalten an: Rasche Operation, Erwärmen des Patienten während der Operation, möglichst unschädliches Anästhetikum. Zuführen von Flüssigkeit sogleich nach der Operation.

Plenz gibt im Zentralblatt für Chirurgie 1920, Heft 15, einen Fall von glücklicher Resektion bei einem 7 Monate alten Säugling bekannt, erwähnt in seiner Arbeit einen Fall von Bessel-Hagen, der gezwungen war, bei einem 2 Stunden alten Säugling wegen inkarzerierter Nabelhernie eine Darmresektion zu machen. Heilung.

Sind auch die Erfolge der Darmresektion nicht die besten, so sind es doch Erfolge; denn ohne den Eingriff wären diese Säuglinge sicher gestorben. Dies gilt auch von den meisten der Desinvaginationen. Wie viele Fälle von gelungener Reposition mittels Einläufen gehen wohl in den Statistiken mit, die gar keine Invaginationen waren?

In der Methode der Röntgenaufnahme ohne Kontrastmittel haben wir ein Mittel, einen Darmverschluss zu erkennen. Die Zeit wird zeigen, ob alle als Invaginationen angesehenen Erkrankungen auch solche sind.

Wir sind der Ansicht, dass die Invagination im Säuglingsalter eine chirurgische Erkrankung ist und als solche dem Chirurgen zugeführt werden muss.

Zu ganz besonderem Dank bin ich Herrn Privat-Doz. Dr. *L. Monnier* verpflichtet, der mir in liebenswürdigster Weise das Material zu dieser Arbeit zur Verfügung stellte und mir mit Rat und Tat bei der Ausführung der Arbeit zur Seite stand.

An dieser Stelle möchte ich auch meiner Schwester Frau *Marg. Hohl*, die mir bei der Durchsicht der fremdländischen Literatur behilflich war, danken.

Literaturangabe.

Wilms, Der Ileus. D. Chir., Bd. 46 g 1903.
Aschoff, Lehrbuch der Pathologie, 1913.
Kaufmann, Lehrbuch der spez. Pathologie, 1911.
Graser, Handbuch der ges. Therapie. (Penzold & Stinzing.) 1914.
Bernasconi, Inaug.-Dissertation, 1916.
Lejars, Dringliche Operationen. Deutsche Ausgabe, 1914.
Rost, Path. Phys. d. Chir., 1920.
Hoeber, Lehrbuch d. Physiologie, 1919.
Meyer-Gottlieb, Experim. Pharmakologie, 1918.
Strassburger, Handbuch der inn. Medizin. (Mohr & Staehelin.) 1918.
Broca, Chir. infantile.
Kirmisson, Précis de Chir. infant.
Michaelsen, D. Zeitschrift f. Chir., Bd. 161, Heft 3—5, 1921.
Kloiber, Fortschritte aus den Geb. d. Röntgenstrahlen, Bd. XXVIII, 1921.
Plenz, Zbl. f. Chir., 1920, Heft 15.
Amberger, Zbl. f. Chir., 1921, Heft 42.
Baumann, Zbl. f. Chir., 1921, Heft 42.
Harter, Zbl. f. Chir., 1921, Heft 32.
P. Strater, Zbl. f. Chir., 1921, Heft 33.
Mayer, Zbl. f. Gynäkol., 1921, Heft 45.

In Referaten aus dem «Journ. de Chirurgie» (Masson & Co.), Paris:

W. M. Silleck, Med. Recerd., New York, T. XCXIX, Nr. 22, 28. Mai 1921.
C. M. Kennedy, Ref. in «Journal de Chir.», T. XVII, Nr. 1.
P. Philip und Soubiran, Gaz. hebdomad. d. Sciences med. de Bordeaux, 1921, T. XLII, Nr. 4.
A. H. Southam und C. H. Crawshaw, The brit. med. Journal, 1921, Nr. 3138.
Perrin, Brit. Journal of surg., Bd. 9, Nr. 33, 1921.

Cit. aus Meyer-Gottlieb (loc. cit.):

Braam, Houkgest Pflüger, Archiv. 1872 Bd. 6.
Cannon, Amer. Journ. of Physiol., 1902, Bd. 6.
Meltzer und Auer, Amer. Journal of Physiology, 1907, Bd. 20.

Cit. nach Rost (loc. cit.):

Trendelenburg, D. med. Wochenschrift 1917, S. 1225; Archiv f. exp. Pathologie und Pharmakologie, 1917, S. 55.
Mühsam, Mitt. aus den Grenzgebieten, Bd. 6, S. 451.
Enderlen und Hess, D. Zeitschrift f. Chir., 59, 1901, S. 240.
Prutz und Ellinger, Archiv f. klin. Chir., Bd. 67, S. 970, u. Bd. 72, S. 41.
Glaessner, Wiener klin. Wochenschr., 1904
Elliot und Smith, Journ. of Physiol., Bd. 31, 1904.
Katz und Winkler, Beiträge z. exp. Pathologie, 1902.
Blauel, Bruns Beiträge z. klin. Chirurgie, Bd. 68, 1910.
Knapp, Inaugur.-Dissert. Heidelberg, 1915.

Cit. aus Wilms, Ileus:

Dance, Cruveilhier, Brinton, Britove, Leichtenstern, Nothnagel, Besnier, Treves, Raffinesques, Hutchinson.
Weiss, Sammelref. 1894—1899. Zbl. für die Grenzgeb. der Med. u. Chir., 1899.

Cit. nach Michaelsen (loc. cit.):

Propping, Mitt. aus den Grenzgeb., Bd. 21.
Blauel, Beiträge zur klin. Chirurgie, Bd. 68.

In Referaten:

S. v. Uji, Jahrbuch f. Kinderheilkunde.
W. Hoffmann, Askaridenileus, Monatsschrift f. Kinderheilkunde, 1919, Heft 15.
Grisel, cit. nach Kirmisson.